Université Mohammed V
AGDAL - RABAT

Faculté des Sciences de Rabat

Laboratoire de Zoologie et de Biologie générale

POLYCOPE DES TRAVAUX PRATIQUES
EMBRYOLOGIE ET HISTOLOGIE
FILIERE SVI

Pr. NACIRI M., Pr. BENMESSAOUD F.

Année Universitaire : 2015-2016

Centre Essalam
Cours de soutien universitaire

OBJECTIFS

Les travaux pratiques servent à illustrer les cours théoriques. Une grosse vingtaine de préparations histologiques sont mises a la disposition des étudiants pour étudier les différents tissus. Le but est d'être capable de réaliser une topographie complète de ces coupes au cours de chaque séance. Pour y arriver, l'étudiant réalisera au cours du semestre ses dessins topographiques sur des feuilles à part qui seront notées.

Les travaux pratiques d'embryologie et d'histologie englobe 3 séances. Chaque séance dure 3h dont 10 min de contrôle continue et 15 min d'exposé par l'enseignant.

Le déroulement d'une séance de TP type est le suivant : un exposé par un enseignant illustre reprend les caractéristiques des différents tissus à observer sur les coupes. Ensuite l'étudiant travaille seul avec l'aide du polycopié et des autres supports didactiques mise sa disposition. Les enseignants sont à sa disposition pour l'aider dans sa démarche.

PREREQUIS

Avant chaque séance de TP l'étudiant étudiera non seulement la matière théorique qui s'y rapporte (Il y aura un contrôle continue) mais sera encore capable de reconnaître les tissus qu'il a observés les séances précédentes.

EVALUATION

A la fin de chaque séance l'étudiant doit remettre un compte rendue qui sera par la suite corrigé et une note lui sera attribuée. Il veillera à faire la preuve d'une connaissance raisonnée et structurée de la matière. Il sera également capable de dégager l'essentiel.

Responsable des travaux pratiques
Pr. Mariam Naciri

Centre Essalam
Cours de soutien universitaire

La spermatogenèse et l'ovogenèse chez les mammifères

La gamétogenèse est l'ensemble des processus s'effectuant sur les plans nucléaire, cytoplasmique et physiologique qui permettent, en partant des cellules germinales relativement indifférenciées, d'aboutir a un type cellulaire hautement spécialisé : le gamète. On nomme **spermatogenèse** la gamétogenèse à évolution males aboutissant à la production des spermatozoïdes, et **ovogenèse** la gamétogenèse à évolution femelles aboutissant a la production des ovules.

I/ La spermatogenèse

La spermatogenèse commence dans les testicules des mammifères au début de la puberté. Celle-ci englobe la totalité du développement, allant de la spermatogonie (cellule germinale primordiale différenciée) jusqu'au spermatozoïde. Les cordons sexuels jusqu'alors pleins dans les testicules de l'enfant se perméabilisent au début de la puberté et se transforment alors en tubes séminifères contournés atteignant une longueur d'environ 50-60 cm; ils sont si nombreux que leur longueur totale peut atteindre 300 à 350 m chez un male adulte. Ils sont constitués par un épithélium germinal qui est composé de deux différentes populations cellulaires: les cellules de soutien (cellule de Sertoli) et les différents stades des cellules germinales en division et en différenciation.

1. Structure de l'épithélium germinal (Figure 1)

L'épithélium est constitué par les cellules de soutien de Sertoli et par les cellules germinales. Les cellules de Sertoli forment une couche unistratifiée qui s'étend de la membrane basale à la lumière des tubes. Elles entourent les différents types de cellules germinales plus ou moins complètement avec leurs prolongements cellulaires. La spermatogenèse s'effectue ainsi au contact étroit des cellules de Sertoli qui n'ont pas seulement une fonction de soutien et de nutrition, mais aussi une activité sécrétrice et phagocytaire. Elles sont reliées les unes aux autres un peu au-dessus de la membrane basale par des jonctions serrées (tight junction), il en résulte 2 zones dans l'épithélium: une zone basale dans laquelle sont alignées les spermatogonies et une zone adluminale où se développement les cellules de tous les autres stades de la spermatogenèse.

2. Stades du développement de la spermatogenèse (Figure 2)

Au cours de la spermatogenèse, les cellules germinales en voie de différenciation se déplacent entre les cellules de Sertoli adjacentes en direction de la lumière. Elles passent par les stades suivants du développement:

- Spermatogonie A
- Spermatogonie B
- Spermatocyte primaire (= spermatocyte de 1er ordre)
- Spermatocyte secondaire (= spermatocyte de 2e ordre)
- Spermatide
- Spermatozoïde

La spermatogenèse peut être répartie en deux étapes successives:

- La première étape comprend les cellules allant de la spermatogonie au spermatocyte secondaire inclus: elle est appelée **spermatocytogenèse.**
- La seconde étape comprend la différenciation/maturation des spermatozoïdes à partir des spermatides: elle est appelée **spermiogenèse** respectivement **spermiohistogenèse.**

II/ L'OVOGENESE

1/ Structure de l'ovaire

L'ovaire peut être (**Figure 4**) divisé en une zone corticale (cortex ovarien) et une zone médullaire (médullaire ovarienne). Dans le tissu conjonctif lâche de la médullaire ovarienne se trouvent des vaisseaux sanguins et lymphatiques, alors que les ovocytes se trouvent dans la zone corticale à différents stades folliculaires.

2/ Les stades folliculaires: des follicules primordiaux aux follicules tertiaires (Figure 4 et Figure 5)

3. a/ Follicules primordiaux

Au moment de la naissance, tous les ovocytes primaires sont entourés par une mince couche unistratifiée de cellules épithéliales folliculaires aplaties. Celles-ci sont séparées du reste du stroma ovarien par une mince membrane basale. Les cellules épithéliales folliculaires dérivent de l'épithélium cœlomique. Les follicules primordiaux représentent en permanence la majorité des follicules dans l'ovaire.

3. b/ Follicules primaires

Lors du passage du follicule primordial au follicule primaire (**Figure 4 et 5**), l'épithélium folliculaire qui entoure l'ovocyte devient cubique ou prismatique.

3. c/Follicules secondaires

Lorsque les follicules primaires persistent, ils se transforment en follicules secondaires (**Figure 4 et 5**) au moment où l'épithélium folliculaire devient pluristratifié. Ce dernier va alors former la couche granuleuse. En outre, une couche de glycoprotéines, la zone pellucide, apparaît à ce stade entre l'ovocyte et l'épithélium du follicule secondaire. Des prolongements cytoplasmiques issus des cellules adjacentes de la couche granuleuse traversent la zone pellucide pour assurer l'approvisionnement de l'ovocyte. Au-delà de la membrane basale, le stroma ovarien se transforme en thèque du follicule.

3. d/ Follicules tertiaires (cavitaire)

Lorsque les follicules secondaires persistent, ils se transforment **(Figure 4 et 5)** en follicules tertiaires ou follicule cavitaire. Ils se caractérisent par l'apparition des petites lacunes remplies de liquide dont la confluence forme la cavité folliculaire (antrum) dans la granulosa. Atour de l'ovocyte, la granulosa fait saillie dans la l'antrum constituant le cumulus oophorus ou disque proligère. L'ovocyte est devenu entre-temps si grand que son noyau a la taille d'un follicule

primaire. Le tissu conjonctif autour du follicule s'est déjà différencié en une thèque interne bien vascularisée avec de grandes cellules riches en lipides (production hormonale) et en une thèque externe qui forme la transition avec le stroma de l'ovaire et qui contient les grands vaisseaux.

3. e/ Follicule mûr (= Follicule de De Graaf)

Il correspond à un follicule tertiaire particulièrement grand, gonflé de liquide folliculaire, il fait hernie à l'extérieure de l'ovaire. Autour de l'ovocyte, les éléments de la granulosa s'orientent de façon précise en constituant **la corona radiata.**

Centre Essalam
Cours de soutien universitaire

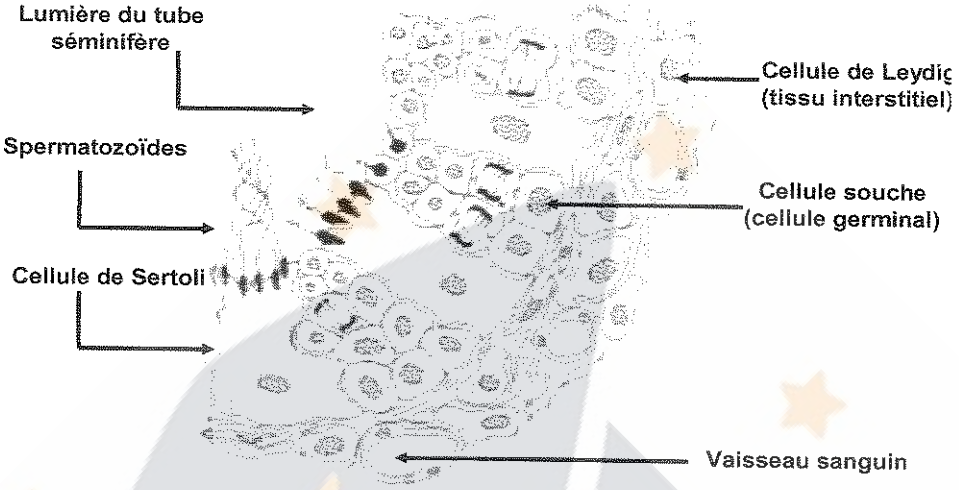

Figure 1- Représentation Schématique d'une coupe transversale d'un tube séminifère

Centre Essalam
Cours de soutien universitaire

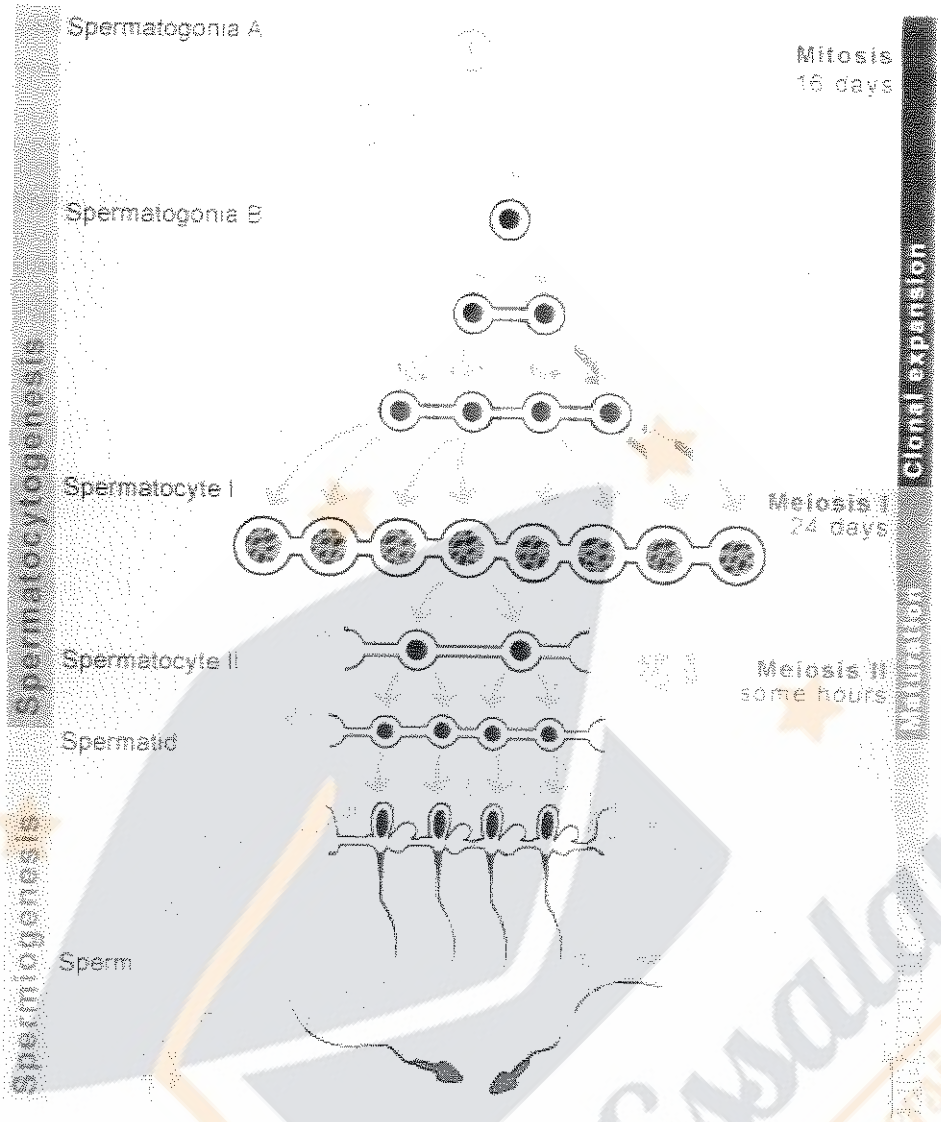

Figure 2 - Les générations de la spermatogenèse

C'est sur la membrane basale des tubes séminifères contournés que se trouve la population des cellules souches des cellules germinales. Ce sont les spermatogonies de type A. Elles se divisent par mitose: une des cellules filles renouvelle le stock des spermatogonies de type A, l'autre devient une spermatogonie du type B.
Elles se divisent et leurs cellules filles migrent en direction de la lumière. Durant leur migration qui dure environ 64 jours jusqu'à la surface de l'épithélium, elles se différencient en spermatozoïdes. (Lors des divisions cellulaires susmentionnées, la division du cytoplasme n'est pas complète. Les cellules filles restent attachées par des ponts cytoplasmiques. Dans la dernière génération, des spermatides notamment, beaucoup plus de cellules sont attachées les unes aux autres que celles représentées ici).

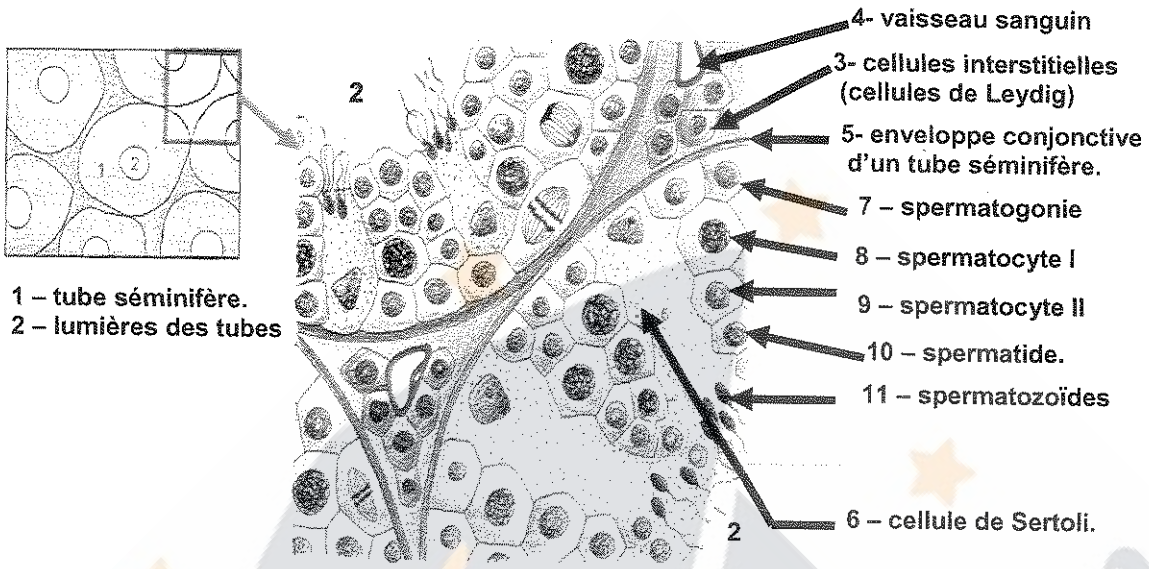

Figure 3- La spermatogenèse dans les tubes séminifères
7-11 : Les étapes successives de la spermatogénèse

Centre Essalam
Cours de soutien universitaire

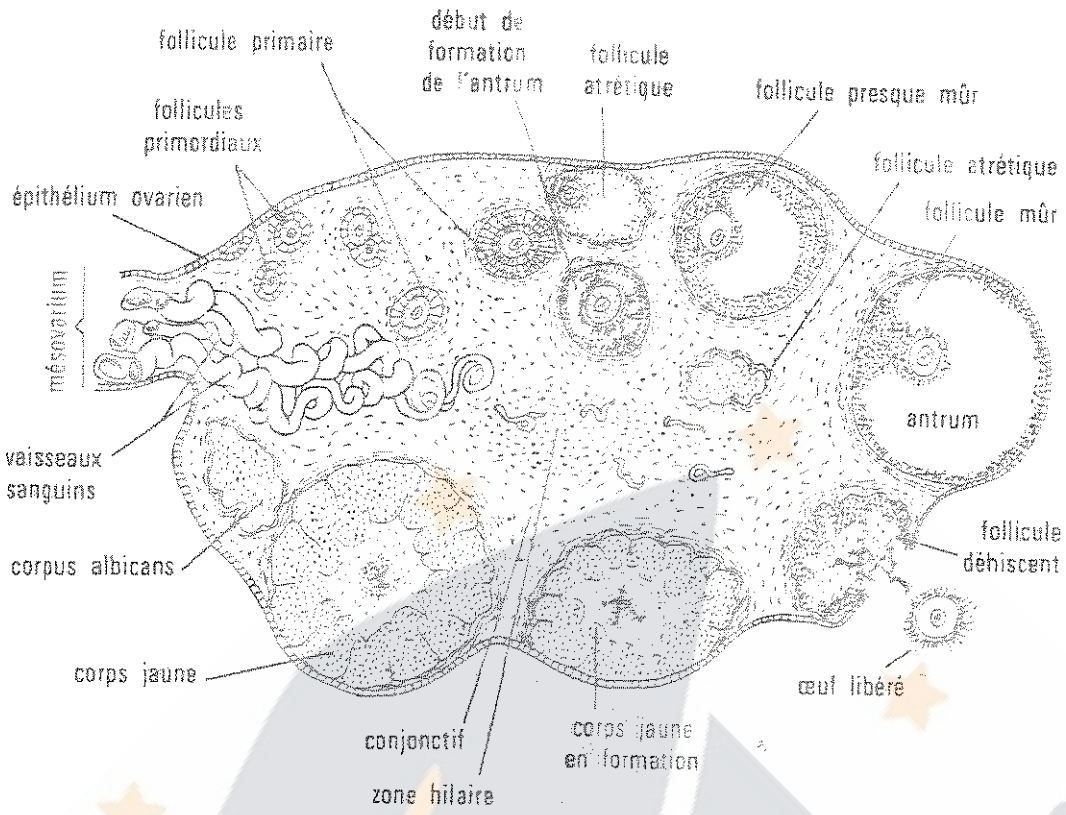

Figure 4- Schéma d'un ovaire de mammifère présentant toutes les étapes du cycle ovarien

Centre Essalam
Cours de soutien universitaire

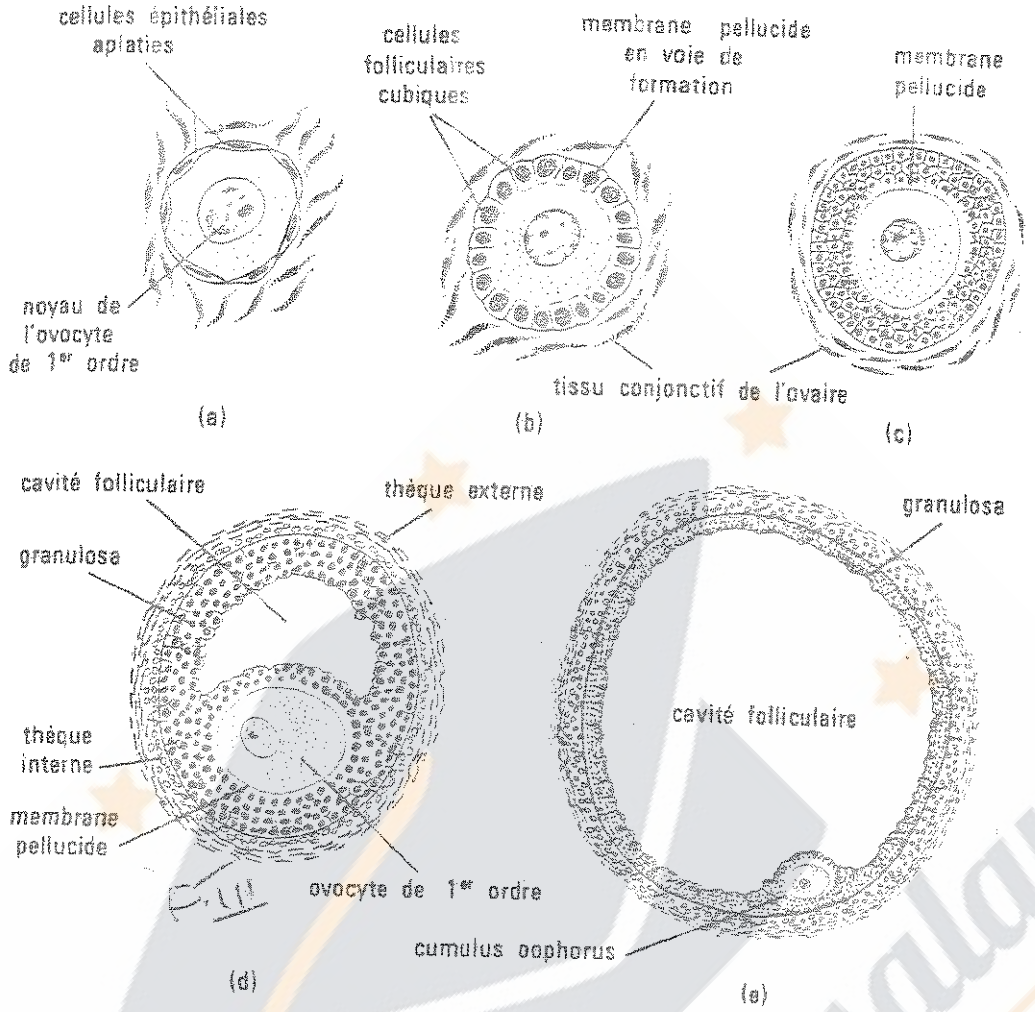

Figure 5- Evolution folliculaire (l'échelle n'est pas respectée)

(a) et (b) follicule primordial ; (c) follicule primaire ; (d) follicule cavitaire (tertiaire) (e) follicule mur



Figure 6- Stades ultérieure de l'évolution folliculaire
(a) follicule mur ; (b) ovulation ; (c) corps jaune

Les stades de l'embryologie des amphibiens

L'œuf ou zygote est le produit de la fécondation pour que la cellule œuf devienne un embryon, les cellules se différencient, c'est-à-dire qu'elles deviennent des cellules spécialisées qui vont composer les tissus et les organes de l'être vivant. Des mouvements de cellules et de tissus sont également nécessaires pour que la masse cellulaire de l'embryon prenne une forme tridimensionnelle : c'est la morphogenèse.

Les étapes du développement embryonnaire sont au nombre de cinq à savoir **la fécondation le clivage** ou **segmentation, la gastrulation**, **la neurulation** et **l'organogenèse**.

Les amphibiens constituent un matériel de choix pour une étude embryologique des vertèbres du fait que ce sont :

- des anamniotes
- La fécondation est externe
- la segmentation de l'œuf est totale et inégale

1/ La segmentation (Figure 7)

C'est une succession de divisions cellulaires, chez les Amphibiens la segmentation, elle est totale et ensuite radiaire, affecte l'ensemble du germe elle est donc totale (= holoblastique). Les deux premières divisions de segmentation donnent 4 blastomères de taille identique. La troisième division de segmentation aboutit au stade 8 blastomères présentant des caractéristiques différentes : 4 blastomères pigmentés et de taille réduite (= micromères) sont situés au pôle animal et 4 blastomères volumineux riches en vitellus (= les macromères) sont situés au pôle végétatif. L'héritage cytoplasmique est donc différent pour chacune des cellules. Les divisions de segmentation se poursuivent pour former un stade morula transitoire (32 à 64 cellules) auquel succède le stade blastula [...]

2/ La gastrulation (Figure 8)

Après le stade morula, le rythme des mitoses ralentit, mais des **mouvements cellulaires** se produisent.
En cours de segmentation, *une cavité se creuse* dans la blastula : c'est le *blastocœle*. Il permettra l'invagination des cellules. Il évitera aussi une communication entre des cellules qui normalement auraient été adjacentes. Une encoche apparaît dans *le croissant gris* : **c'est la lèvre dorsale du blastopore** (LDP) qui est le point de départ de l'invagination des cellules, phénomène qui définit la gastrulation. La gastrulation aboutit à la mise en place des 3 feuillets : le feuillet externe ou *ectoblaste*, le feuillet interne ou *endoblaste* et le feuillet intermédiaire ou *mésoblaste* (blaste = tissu indifférencié).

Des territoires se redéployent à l'intérieur de l'embryon en comblant l'espace interne formé par le blastocœle. C'est l'**invagination**. C'est le cas des territoires mésodermiques et endodermiques. Simultanément, les autres territoires s'étalent à la surface de l'embryon et le recouvrent entièrement. On parle de mouvements d'**épibolie**. C'est le cas des territoires ectodermiques (épiderme et neuroderme).

Au stade de la gastrulation, des mouvements cellulaires de grande ampleur affectent l'ensemble de l'embryon. Des remaniements cellulaires en découlent et redistribuent les tissus

embryonnaires. Les trois feuillets originaux, ectoderme, mésoderme et endoderme sont maintenant organisés de manière concentrique : l'endoderme profond, l'ectoderme superficiel et le mésoderme en position intermédiaire. Une nouvelle cavité est formée au détriment du blastocœle : l'archentéron.

3/-La neurulation

4/- l'organogenèse

Centre Essalam
Cours de soutien universitaire

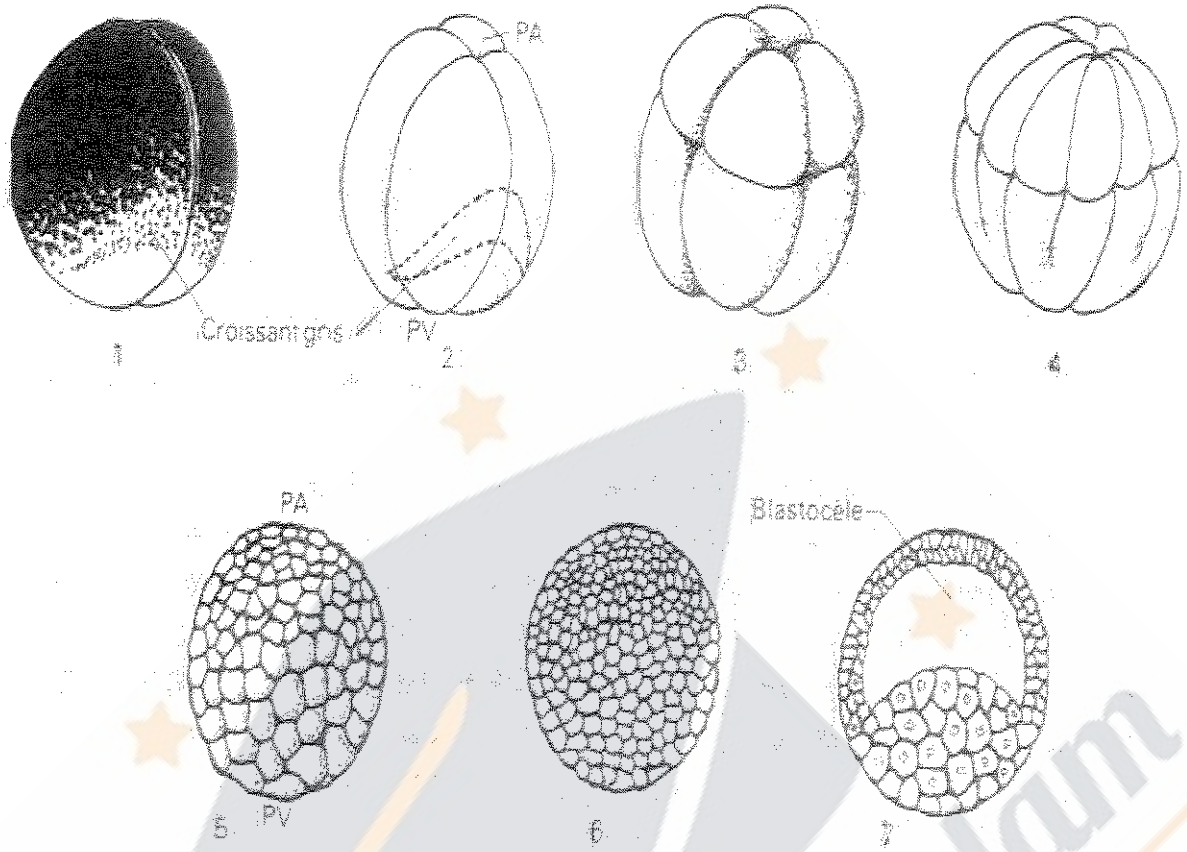

Figure 7 : Segmentation de l'œuf d'Amphibien représenté dépourvu de sa gangue. 1 à 4 : Stades 2 à 6 ; 5 : Morula ; 6-7 Blastula en vue externe et en coupe.

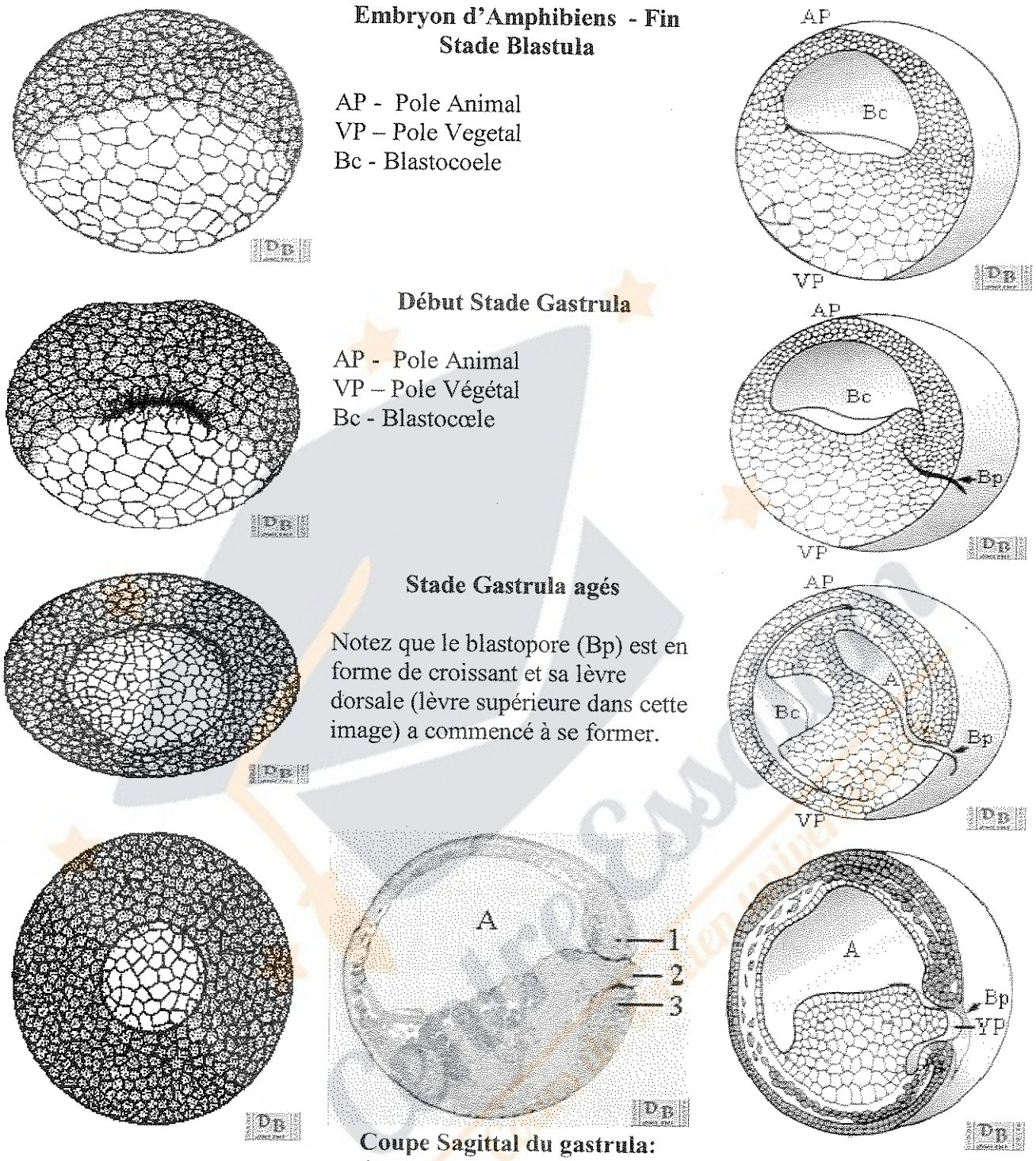

Figure 8 - La segmentation et la gastrulation chez les amphibiens

Les épithéliums

Les épithéliums constituent un groupe de tissus très variés qui vont, pratiquement tous, revêtir toute la surface du corps mais également vont revêtir, à l'intérieur du corps, les différents tubes et cavités.

Tous les épithéliums reposent sur une membrane basale d'épaisseur variable qui les sépare du tissu conjonctif sous-jacent et qui n'est jamais traversé par les vaisseaux sanguins (sauf pathologies).

Les épithéliums sont donc dépendants pour leur nutrition des tissus sous-jacents à partir desquels vont diffuser l'oxygène et les métabolites.

Les épithéliums sont classés selon leurs caractères morphologiques ou selon leur mode d'excrétion. On décrit deux grands groupes d'épithéliums :

- Les épithéliums de revêtement
- Les épithéliums glandulaires.

I/ Les épithéliums de revêtement

1/ le nombre de couche cellulaire :

2/ la forme des cellules :

3/ présence de spécialisation de structure :

Exemple a étudier : L'épithélium cylindrique ou prismatique simple : **l'Intestin (Figure 9)**

Ces épithéliums peuvent être composés de cellules pavimenteuses, cubiques ou prismatiques.

1 - L'épithélium pavimenteux simple

2 - L'épithélium cubique simple

3 - L'épithélium pseudostratifiés : Trachée

4 – L'épithélium cylindrique ou prismatique simple : **l'Intestin** (Figure 9)

II/ Les épithéliums glandulaires :

Les glandes sont en fait des invaginations des épithéliums de surface qui résultent de la prolifération de l'épithélium dans le tissu conjonctif sous-jacent.

Il y existe 3 types de glandes :

1/ Les glandes exocrines : ce sont des glandes à sécrétion externe et qui garde liaison avec l'extérieur par l'intermédiaire d'un canal excréteur. Exemple : glande mammaire

2/ Les glandes endocrines : elles subissent une dégénérescence de leur canal et déverse leur produit de sécrétion directement dans le sang. Exemple : **la thyroïde (Figure 10).**

3/ Les glandes amphicrines (mixte) : ce sont des glandes qui sont à la fois exocrines et endocrines. Exemple : le Foie et la Pancréas.

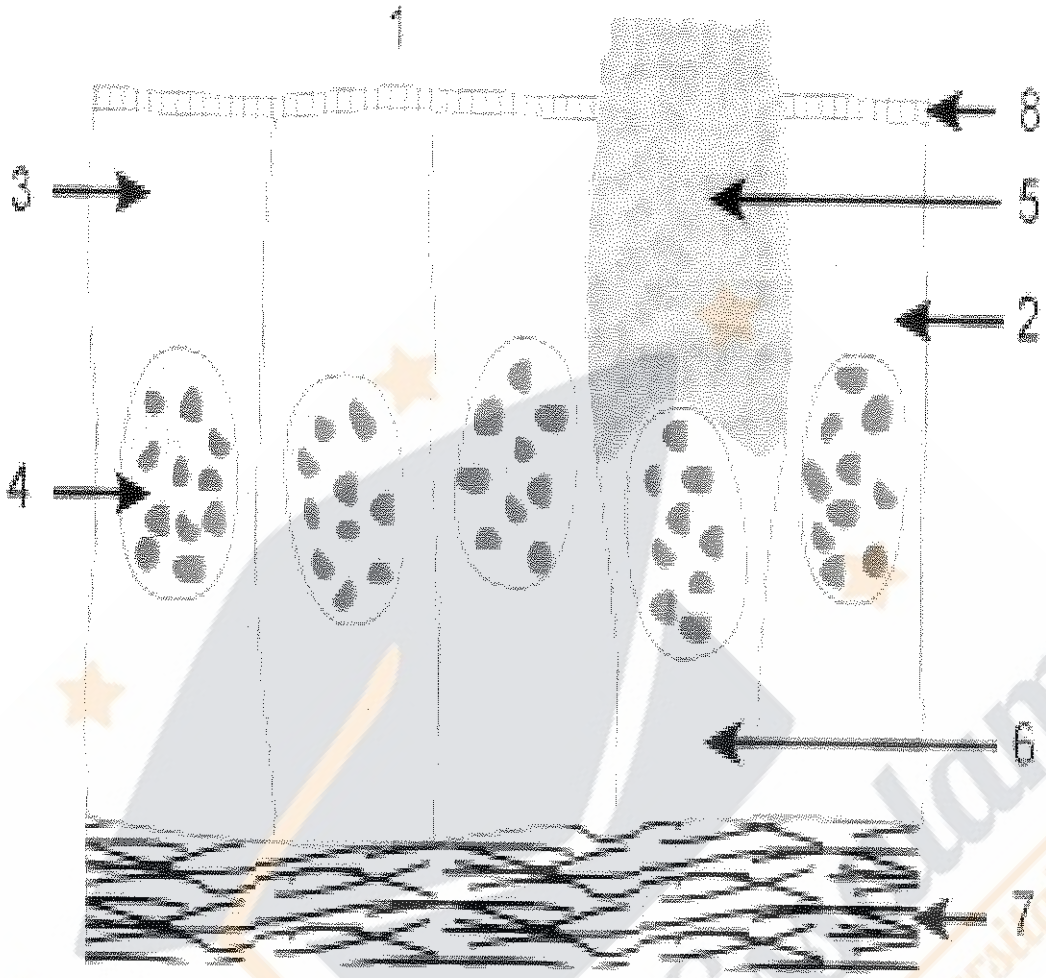

Figure 9 : Schéma d'interprétation de l'épithélium unistratifié prismatique (B) bordant la lumière de l'intestin

1- la lumière ; **2**- cellule épithéliale de revêtement prismatique ; **3**- apex ; **4**-noyau ; **5**-sécrétions muqueuses ; **6**-cellule épithéliale glandulaire isolée (cellule caliciforme) ; **7**-tissu conjonctif sous-jacent ; **8**- microvillosités

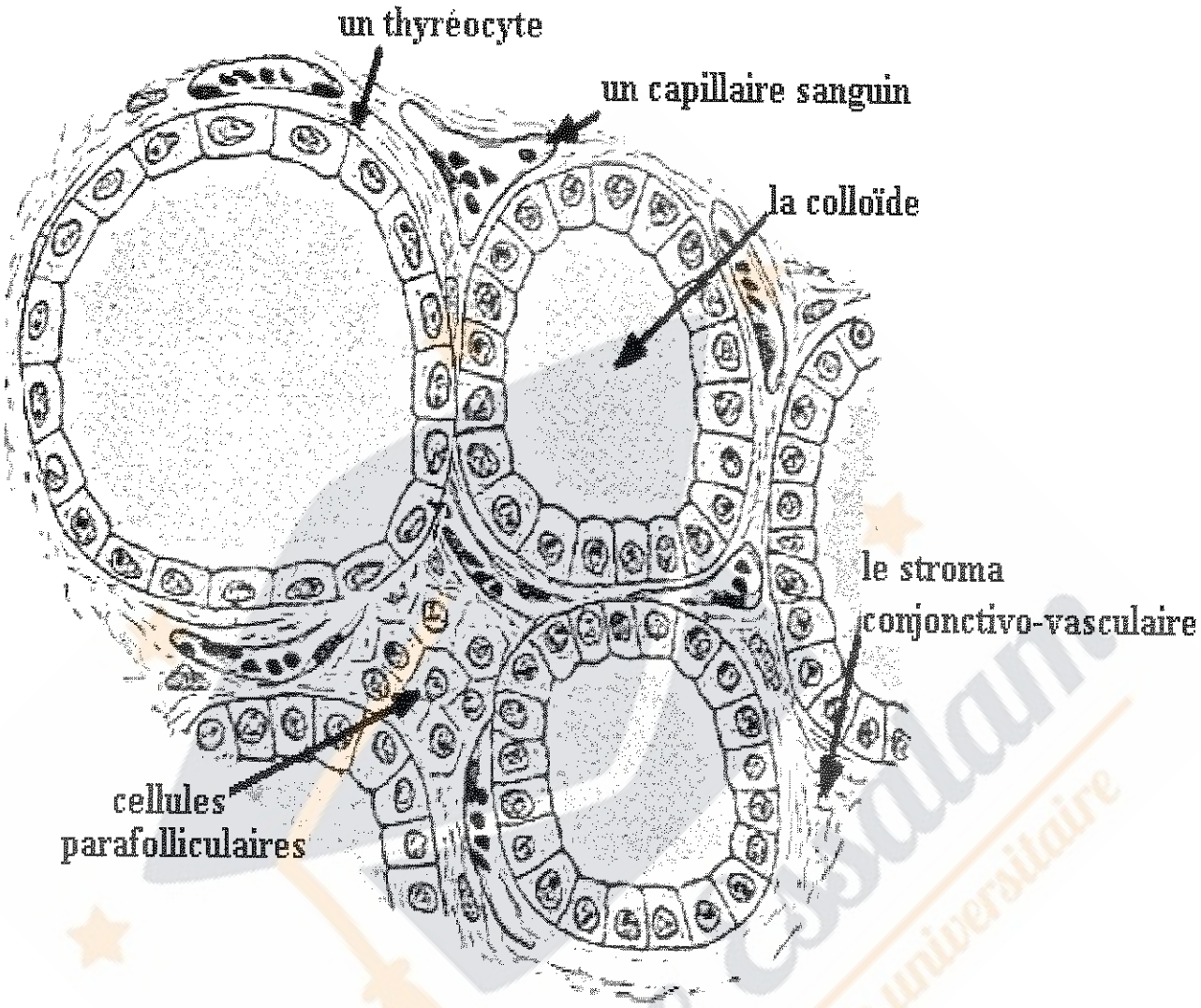

Figure 10 : Schéma d'une coupe de la thyroïde

LES TISSUS CONJONCTIFS

Le tissu conjonctif est un tissu de soutien relativement solide et plus ou moins fibreux dont le rôle consiste à protéger les organes qu'il entoure. Les tissus conjonctifs assurent plusieurs **fonctions** :

- mécanique, de soutien et de cohésion des cellules tissus d'un organe
- de nutrition, d'échange et de défense

Les différents constituants d'un tissu conjonctifs sont :

- **Les cellules**
- **Les fibres**
- **La substance fondamentale**

Optiquement vide en **histologie standard (microscope optique),** la substance fondamentale peut être assimilée à un gel visqueux, translucide, amorphe et homogène enrobant les cellules et les fibres.

I / Les différents types de tissus conjonctifs

A/ Tissus conjonctifs proprement dits :.

1/ Le tissus conjonctif lâche : (E = R = C)

2/ Les tissus conjonctifs réticulaires (>R)

3/ Les tissus conjonctifs denses fibreux (>C)

4/ Les tissus conjonctifs denses élastiques (>E)

5/ les tissus conjonctifs cellulaire (le tissus adipeux)

B/ Tissus conjonctifs spécialisés.

1/ Les tissus cartilagineux

C'est un tissu conjonctif spécialisé formé d'un seul type cellulaire les chondrocytes, ce tissu à consistance dure possède une matrice rigide extracellulaire non vascularisée, mais contrairement à l'os, le cartilage n'est pas minéralisé.

Les chondrocytes sont des cellules volumineuses, arrondies, situées dans de petites logettes (ou chondroplastes) qu'elles emplissent complètement à l'état vivant.

2/ Les tissus osseux

Le tissu osseux existe sous deux forme, lorsqu'il parait dense à l' œil nu et dépourvu de cavités, on l'appelle « **os compact** ». Lorsqu'au contraire, il est forme de minces travées

disposées en réseau autour de nombreuses cavités, il a l'aspect d'une éponge et s'appelle « **os spongieux** ».

a/ l'os spongieux

b/ l'os compact ou Haversien (Figure 11)

Observation et dessin d'une coupe transversale d'un os compact

Les lamelles osseuses sont organisées de manière concentrique autour des vaisseaux. Il contient un réseau de cavités, ou canaux de Havers, qui sont de très petite taille (80 µm), enfermant un gros capillaire entouré d'une mince gaine endostéale. Les lamelles entourant le canal constituent avec lui le système de Havers, ou ostéone, cylindre de 1 mm de diamètre environ. Un mince liseré homogène et dépourvu de cellules, la ligne cémentante, entoure l'ostéone.

c/ Le tissu sanguin

3/ Les tissus sanguins

Centre Essalam
Cours de soutien universitaire

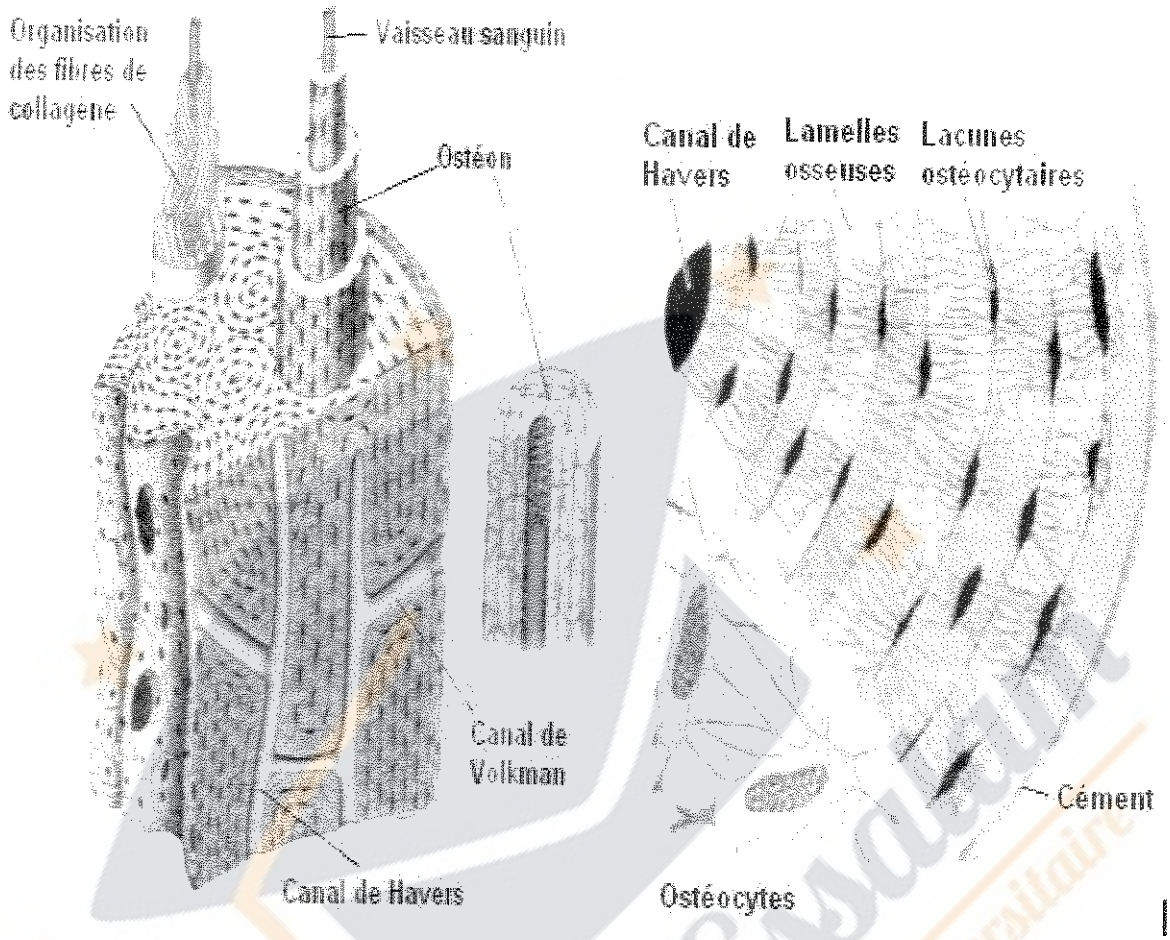

Figure 11: Schéma de l'os compact

A gauche l'organisation generale des ostéones et a droite un agrandissement d'un coupe transversale dans un ostéon isolé.

LES TISSUS MUSCULAIRES

Le tissu musculaire est une association de **cellules appelées fibres musculaires, différenciées en vue de la contraction.** La contraction massive d'un ensemble de fibres entraîne le mouvement des tissus auxquels elles sont fixées.
Les muscles vont exercer une force et pour cela ils vont transformer une énergie d'origine chimique en énergie mécanique (contraction musculaire). Les muscles sont à l'origine de la mobilité des corps. Le tissu musculaire possède trois fonctions clés : le mouvement ; la stabilisation des positions du corps et de la régulation du volume des organes ; la génération de chaleur: thermogenèse. Quand le muscle se contracte il dégage de la chaleur.

Il existe trois tissus musculaires :

- le **tissu musculaire squelettique** se trouve surtout dans les muscles locomoteurs. Il est innervé par le système nerveux volontaire.
- le **tissu musculaire cardiaque** existe uniquement dans le myocarde. Sa contraction rythmique est involontaire.
- le **tissu musculaire lisse** compose les tuniques musculaires des viscères et des vaisseaux. Il se contracte de façon involontaire en réponse à une stimulation du système nerveux autonomique ou à une sécrétion d'hormones.

I/ Les différents types de tissu musculaire

A/ Le tissu musculaire lisse (Figure 12)

Les cellules musculaires lisses possèdent des myofibrilles homogènes, moins organisées que celles des muscles striés. Elles sont groupées en faisceaux pour former les **tuniques** musculaires **des organes creux** (appareil digestif, voies urinaires, appareils génitaux…), les **parois des vaisseaux** sanguins. Elles sont soumises à des contractions lentes et soutenues, non contrôlées par la volonté. C'est un tissu lisse et involontaire.

Au microscopie optique, la cellule musculaire lisse est **fusiforme** avec un corps cellulaire renflé et deux extrémités effilées. Sa longueur varie de 15 (au niveau des petits vaisseaux sanguins) à 500 µm (au niveau de l'utérus).

B/ Le tissu musculaire squelettique (Figure 13)

L'élément fondamental du tissu musculaire strié est la **cellule musculaire squelettique**, responsable des mouvements volontaires et du maintien de la posture. En microscopie optique, les "fibres" musculaires apparaissent comme des éléments allongés, plurinucléés qui présentent une striation transversale régulière.

C/ Le tissu musculaire cardiaque (Figure 14)

Elles sont ramifiées et courtes. Leurs noyaux sont trapus et centraux. La position centrale du noyau est bien visible dans en coupe transversale. En microscopie optique, les cellules myocardiques sont allongées s'associent les unes aux autres pour former des travées anastomosées séparées les unes des autres par du tissu conjonctif très vascularisé.

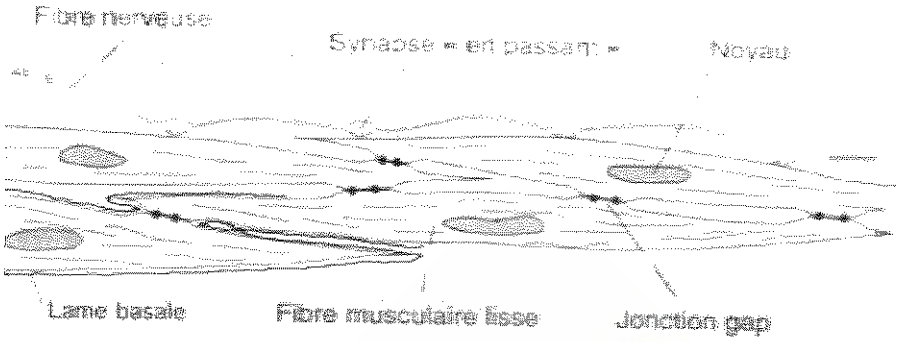

Figure 12 : Schéma du tissu musculaire lisse

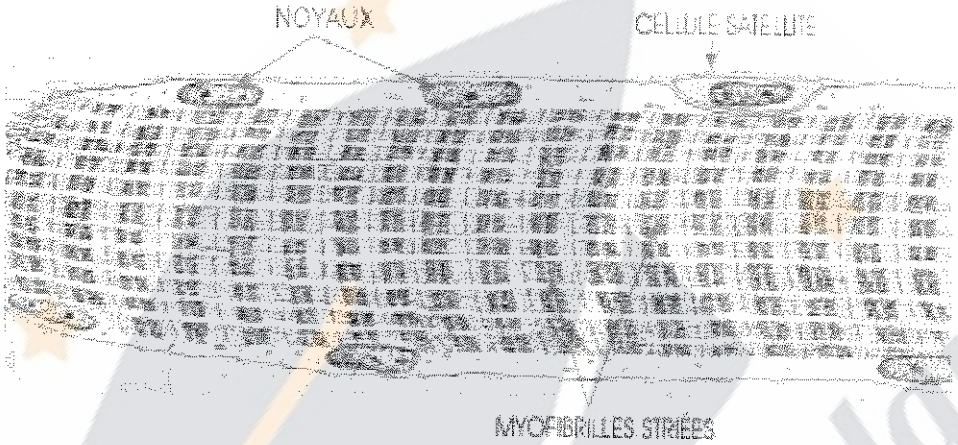

Figure 13 : Schéma du tissu musculaire strié squelettique

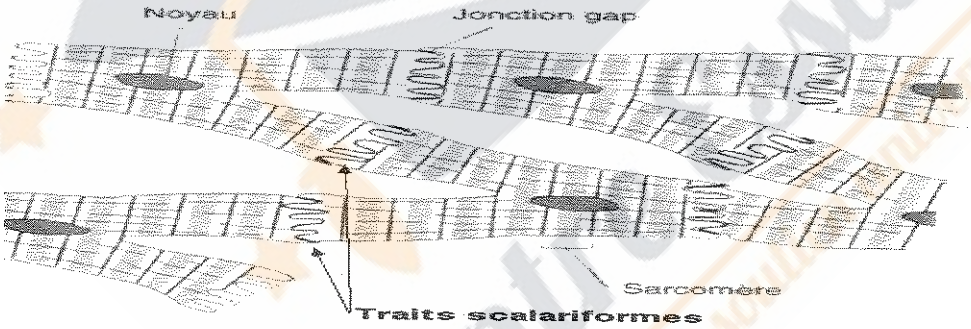

Figure 14 : Schéma du tissu musculaire cardiaque.

LE TISSUS NERVEUX

Le système nerveux comprend deux grands ensembles fonctionnels : le système nerveux central (Cerveau et moelle épinière) et le système nerveux périphérique (filets nerveux destines aux membres et aux viscères).

I - Le système nerveux central (SNC)

- **1/ Cerveau**
  2/ Cervelet
- **3/ Moelle épinière**

Exemple a étudier : Structure du cervelet (Figure 15)

Le cervelet contrôle l'équilibre et coordonne le tonus postural et les mouvements volontaires ou involontaires.
Le cortex cérébelleux est constitué de 3 couches de cellules :

- la première couche (externe) ou « **couche moléculaire** » est de faible en cellule et renferme essentiellement des dendrites et des axones qui font synapse ;
- la deuxième couche correspond à l'assise des « **neurones de Purkinje** ». Il s'agit de volumineux neurones, agencés de façon discontinue. Ces neurones ont de nombreuses dendrites, qui se ramifient dans l'assise moléculaire. Leur axone, unique, descend dans la SB en traversant la couche interne ;
- la troisième couche (interne) ou **couche granulaire** renferme de nombreux neurones granulaires, de petite taille. Ces neurones sont pourvus de petites dendrites. Leurs axones remontent dans la couche moléculaire et ont un trajet parallèle avant de former des synapses avec les dendrites des neurones de Purkinje.

II – Le système nerveux périphérique (SNP)

Le système nerveux périphérique comprend les ganglions, les Nerfs et les terminaisons nerveuses. Le SNP, en parfaite continuité avec le SNC, est formé par les ganglions et les nerfs périphériques qui irradient du névraxe vers tous les points de l'organisme, assurant l'acheminement des informations vers le SNC et celui des ordres du SNC vers les effecteurs périphériques

1/ Ganglions

2/ Nerfs

3/ Terminaisons nerveuses

Exemple a étudier : les ganglions : (Figure 16)

Les ganglions ce sont des petits amas de cellules nerveuses situes hors du système nerveux central. Les corps cellulaire ou pericaryon des neurones dans le système nerveux périphérique se trouvent uniquement dans les ganglions, on les appelle cellules ganglionnaires. Ces derniers sont toujours entourées de cellules gliales, appelées cellules capsulaires.

Les cellules capsulaires sont de petite taille, leur cytoplasme est si mince qu'il n'est généralement pas visible en microscope optique.

Centre Essalam
Cours de soutien universitaire

Figure 15 : Schéma du cortex cérébelleux

(A) Couche moléculaire, **(B)** Cellule de Purkinje, **(C)** Couche granulaire

La couche moléculaire (A) est avant tout un enchevêtrement de fibres nerveuses.

La couche ganglionnaire (B) est formée par l'alignement des cellules de Purkinje

L'axone des grains de **la couche granuleuse (C)** remonte vers la surface et fait synapse avec les dendrites des cellules étoilées et des cellules de Purkinje.

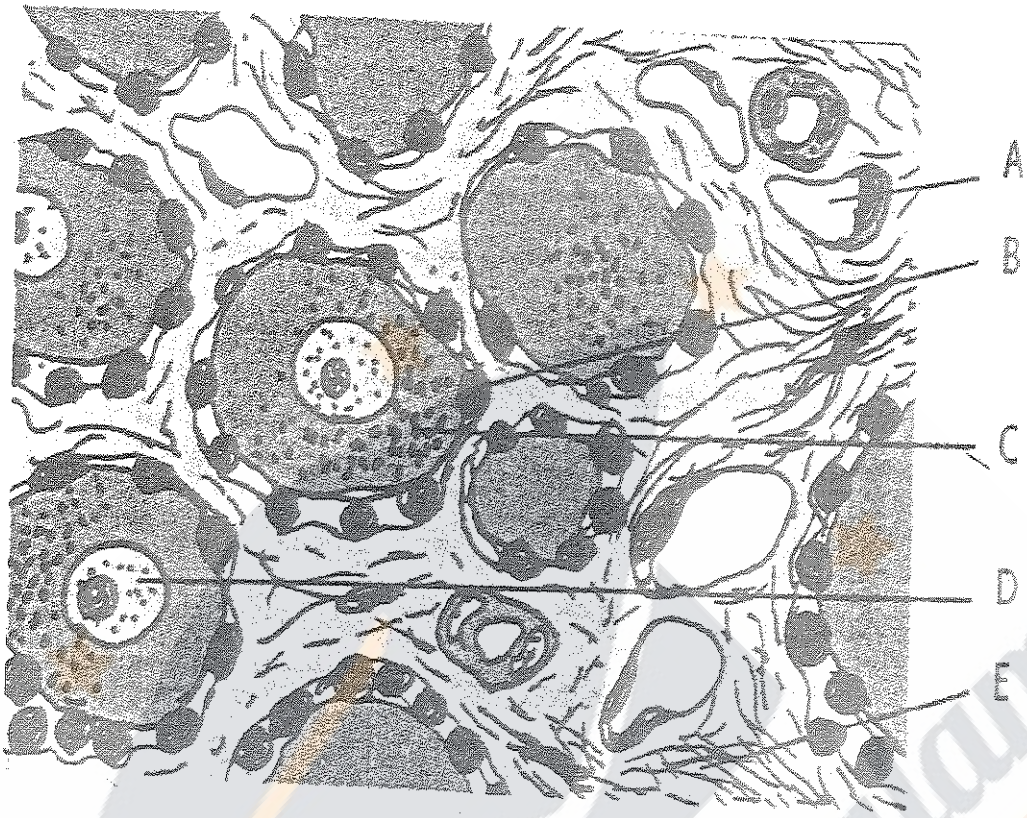

Figure 16 : Schéma d'une coupe d'un ganglion spinal

(**A**) Capillaire sanguin ; (**B**) Noyau d'une cellule capsulaire ;(**C**) Corps du Nissil dans le cytoplasme dans le corps cellulaire d'un neurone ; (**D**) Noyau d'un neurone ; (**E**) Tissus conjonctifs

Centre Essadan
Cours de soutien universitaire