- Dr Messala N. & Dr Seddiki-Bougrassa D. -

LA TROISIEME SEMAINE DU DEVELOPPEMENT EMBRYONNAIRE

I. GENERALITES

La troisième semaine du développement embryonnaire est marquée par plusieurs événements :

- **chez la mère** : apparaissent les signes cliniques et biologiques de la grossesse;
- **au niveau du disque embryonnaire** : on assiste à 2 phénomènes :
  - la **gastrulation** : c'est à dire la mise en place du troisième feuillet ou *chordo-mésoblaste*;
  - la **neurulation** : il s'agit de la différenciation du *tube neural* : ébauche du système nerveux central.
- **au niveau des annexes embryonnaires** : la sphère choriale se transforme et les ébauches vasculo-sanguines et sexuelles apparaissent.

Les faits qui se déroulent au cours de la troisième semaine préparent la période de **l'organogenèse**, qui s'étend de la quatrième à la huitième semaine et au cours de laquelle se différencient les grands systèmes.

II. MODIFICATIONS DE L'ORGANISME MATERNEL

A- Cliniquement

L'**aménorrhée**, premier signe clinique objectif de grossesse apparaît. Il aura d'autant plus de valeur diagnostique qu'il s'accompagne en fin de troisième semaine d'autres signes cliniques : tension et gonflement des seins, nausées et vomissements, constipation et pollakiurie.

B- Biologiquement

Les gonadotrophines (**HCG**), sécrétées par le syncitiotrophoblaste et qui ont pour action de transformer le corps jaune en corps gestatif, passent dans les urines de la mère, en quantité suffisante pour y être détectées.

III. EVOLUTION DU DISQUE EMBRYONNAIRE

A- Mise en place du troisième feuillet ou gastrulation (J15-J17)

Au début de la troisième semaine, dans la partie :

craniale de l'embryon

la ligne primitive s'arrête en un point particulier, le **nœud de Hensen**, à partir duquel les cellules de la ligne primitive vont s'invaginer en direction latéro-craniale. Le disque embryonnaire devient piriforme : sa partie craniale est plus large que sa partie caudale.

caudale de l'embryon.

il apparaît un épaississement axial de l'ectoblaste Cet épaississement appelé **ligne primitive**, s'étend selon l'axe cranio-caudal et respecte, à son extrémité caudale, une zone d'accolement de l'ectoblaste primaire avec l'endoblaste : la **membrane cloacale**.

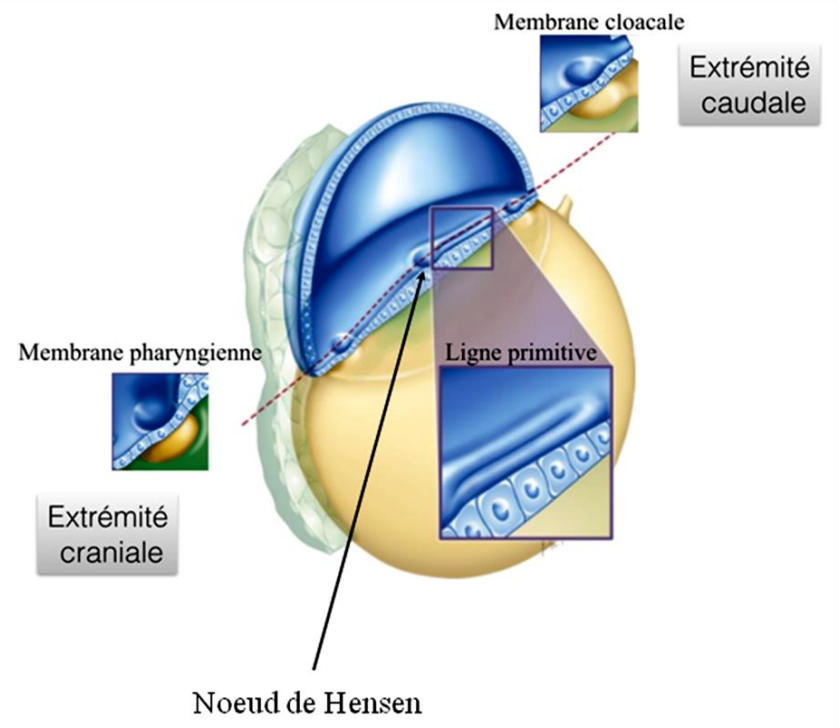

A partir de la ligne primitive, les cellules de l'ectoblaste s'invaginent et plongent transversalement entre ectoblaste et endoblaste (sauf au niveau de la membrane cloacale) pour constituer le **mésoblaste**.

La prolifération du mésoblaste respecte, au niveau de la partie craniale et sur l'axe médian, une zone d'accolement entre ectoblaste et endoblaste : la **membrane pharyngienne**.

Enfin, le mésoblaste situé en avant de la membrane pharyngienne entrera dans la constitution de la **zone cardiogène**.

En résumé, que seules deux régions embryonnaires **restent didermiques** :

- La membrane bucco-pharyngienne : elle s'effondre au cours de la quatrième semaine, pour faire place à l'ouverture de la cavité orale
- La membrane cloacale (extrémités aveugles du futur tube digestif) disparaît plus tardivement (au cours de la septième semaine) pour former l'anus et les ouvertures du tractus uro-génital.

La gastrulation représente davantage qu'une conversion du disque embryonnaire didermique en disque embryonnaire tridermique; elle **définit également**

- ✓ l'axe cranio-caudal
- ✓ le plan de symétrie bilatérale du futur embryon.

B- Mise en place de la chorde (J17-J19)

La mise en place relativement simple du mésoblaste (par invagination des cellules de l'ectoblaste au niveau de la ligne primitive) contraste avec la complexité des processus qui aboutissent à la formation de la chorde dorsale. On distingue les stades suivants :

1) Processus chordal

A partir du nœud de Hensen, des cellules de l'ectoblaste s'invaginent selon l'axe médian cranio-caudal vers la membrane pharyngienne.
Elles vont constituer, entre ectoblaste et endoblaste, un cordon cellulaire axial : le **processus chordal**.

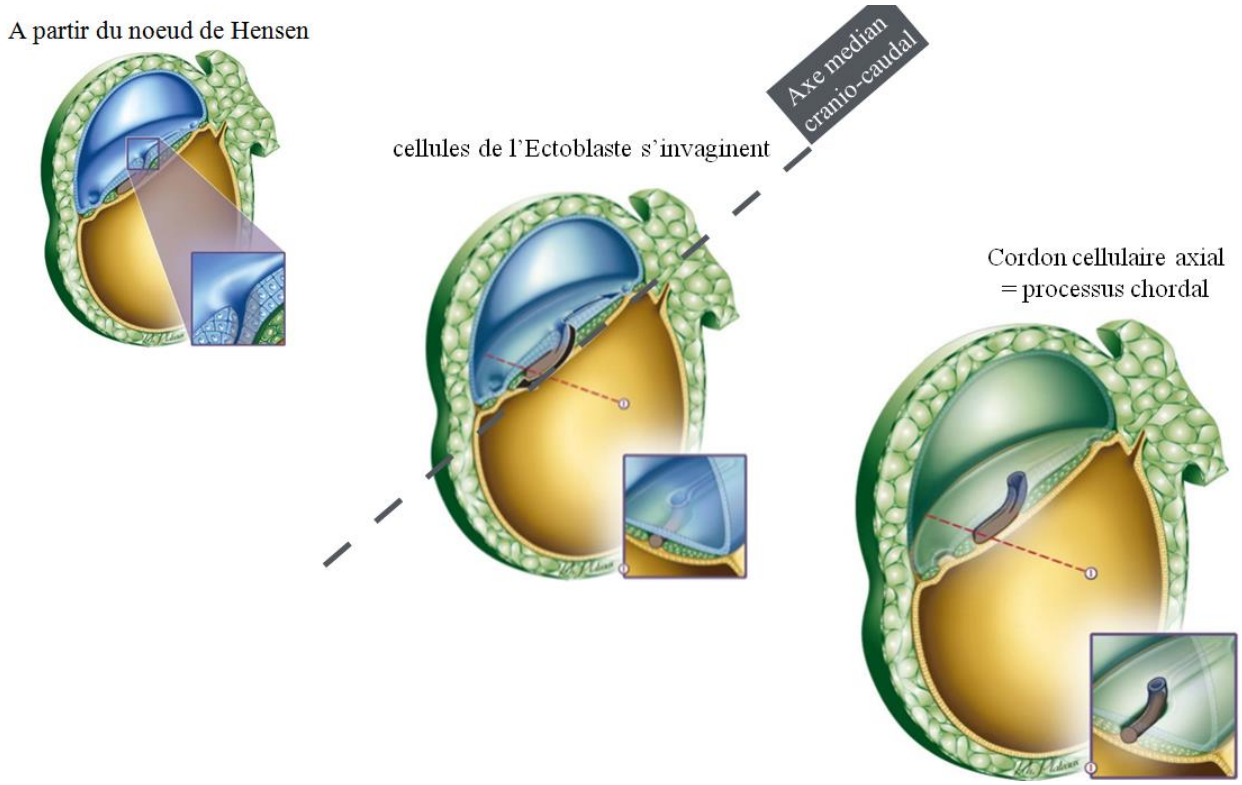

2) Canal chordal

Secondairement, ce cordon cellulaire se creuse et s'étend en avant et en bas, constituant le **canal chordal** :

- la paroi ventrale du canal chordal fusionne avec l'endoblaste et se fragmente tandis que
- la paroi dorsale s'épaissit et constitue la **plaque chordale**.

Le canal chordal est alors ouvert et fait communiquer la cavité amniotique avec le lécithocèle.

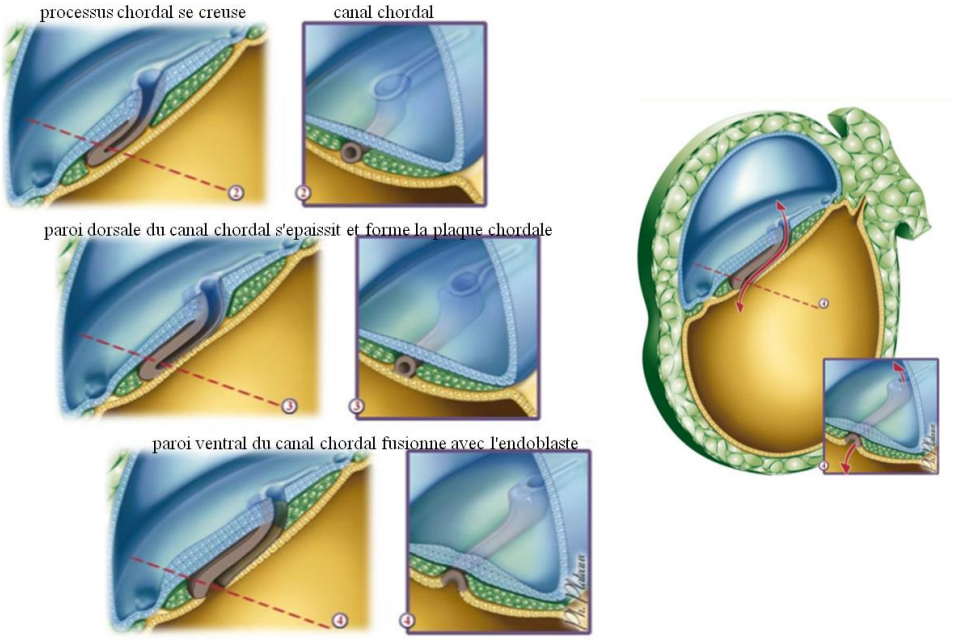

3) Plaque chordale

La plaque chordale va ensuite proliférer vers la partie caudale de l'embryon en repoussant le nœud de Hensen de telle sorte que la communication entre cavité amniotique et lécithocèle secondaire devient un tout petit canal : le **canal neurentérique**.

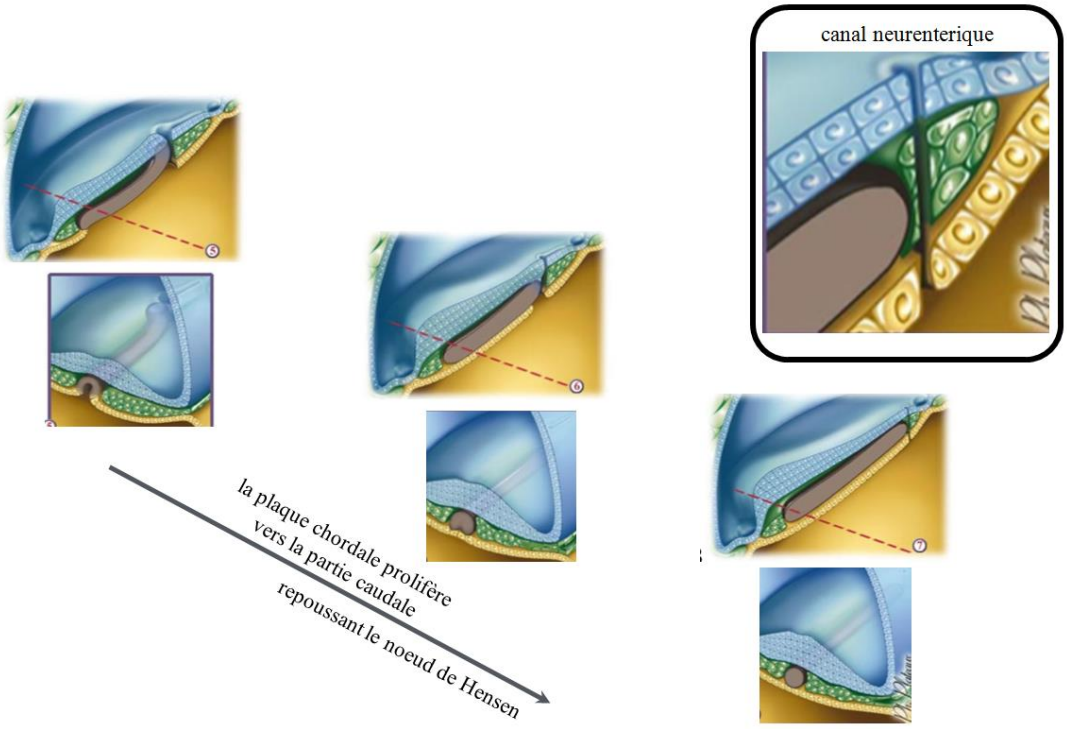

A J19, l'endoblaste se reconstruit et isole les éléments dérivés de la plaque chordale. Ces derniers constituent un axe dorsal pour l'embryon : la **chorde dorsale** (elle constitue, en quelque sorte, le squelette primaire de l'embryon).

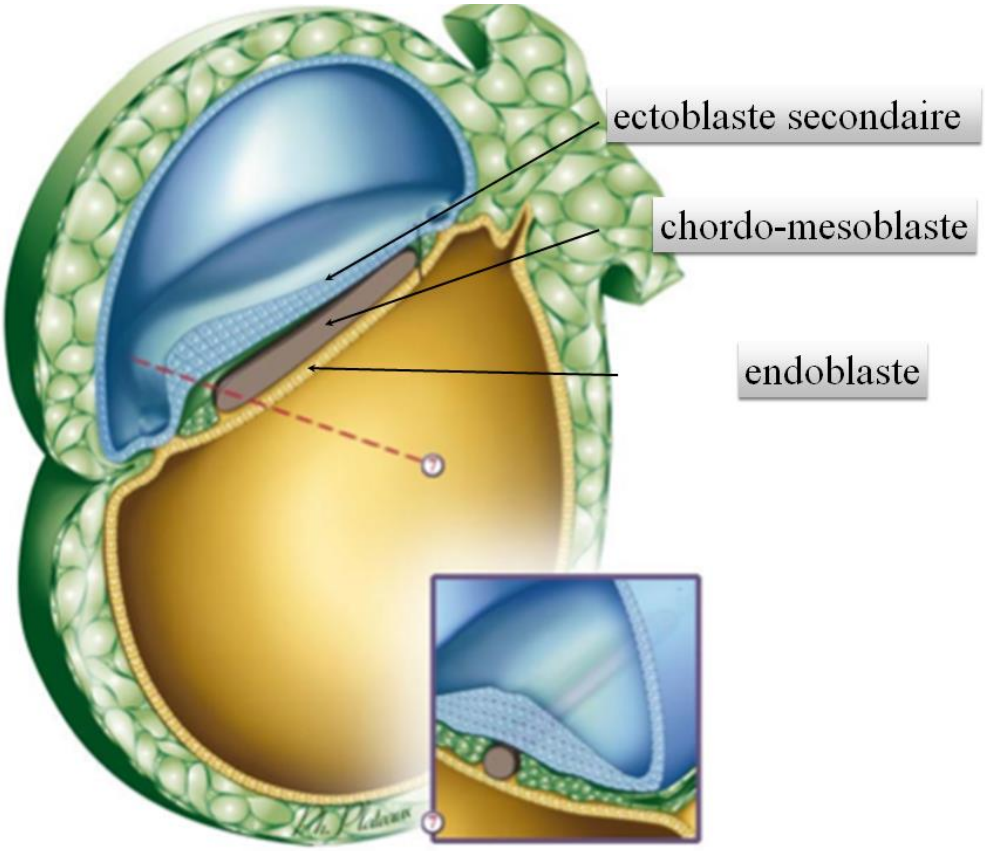

En définitive, au 19ème jour, après la gastrulation et la mise en place de la chorde dorsale, l'embryon se présente sous la forme d'un **disque embryonnaire à 3 feuillets** (tridermique) :

- un feuillet dorsal : l'**ectoblaste secondaire** (nom que prend l'ectoblaste après la mise en place du mésoblaste);
- un feuillet moyen : le **chordo-mésoblaste** avec dans l'axe cranio-caudal : la chorde et latéralement : le mésoblaste;
- un feuillet ventral, l'**endoblaste**.

Entre ces feuillets, quelques cellules, détachées du mésoblaste, constituent un tissu conjonctif de remplissage très lâche : le **mésenchyme intra-embryonnaire**.

C- Evolution de l'ectoblaste : neurulation

Le principal dérivé de l'ectoblaste est le tissu nerveux ou **neuroblaste**. Sa différenciation constitue la **neurulation** au cours de laquelle s'individualisent successivement : la plaque, la gouttière puis le tube neural (ébauche du système nerveux central).

1) A J18-J19

L'ectoblaste recouvrant l'axe cranio-caudal s'épaissit **en avant du nœud de Hensen** sous l'action inductrice de la chorde. Cet épaississement prend la forme d'une raquette renflée en avant : la **plaque neurale**. Elle s'étendra progressivement vers la partie caudale.

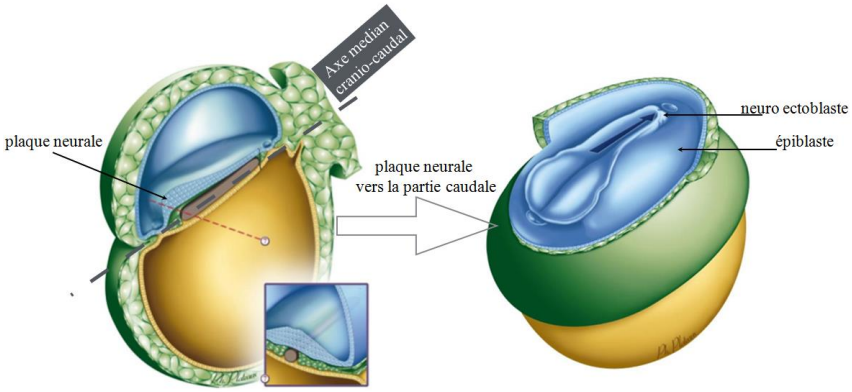

Dès lors, l'ectoblaste secondaire donne deux ensembles cellulaires distincts :

- le **neuro-ectoblaste** (correspondant à la plaque neurale) et
- l'**épiblaste** (représenté par tout le reste de l'ectoblaste secondaire).

2) Vers J20

Les bords latéraux de la plaque neurale se relèvent, transformant la plaque en **gouttière neurale**.

Les zones de jonction entre les bords de la gouttière et l'épiblaste constituent alors deux crêtes longitudinales : les **crêtes neurales**.

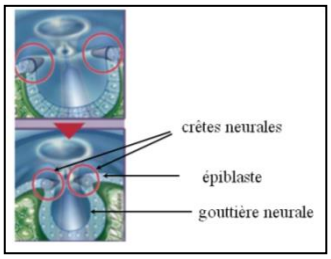

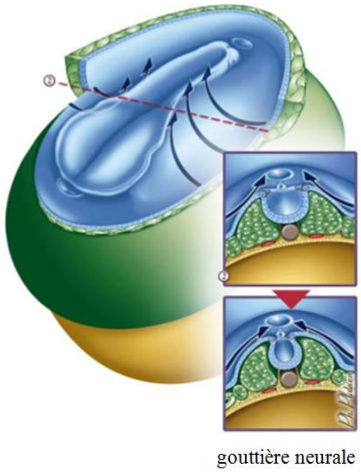

3) A la fin de la troisième semaine

Les bords de la gouttière se rejoignent et commencent à fusionner pour constituer le **tube neural**.

Au moment de cette fusion, les crêtes neurales s'isolent dans le mésenchyme sous-jacent, de part et d'autre du tube neural.

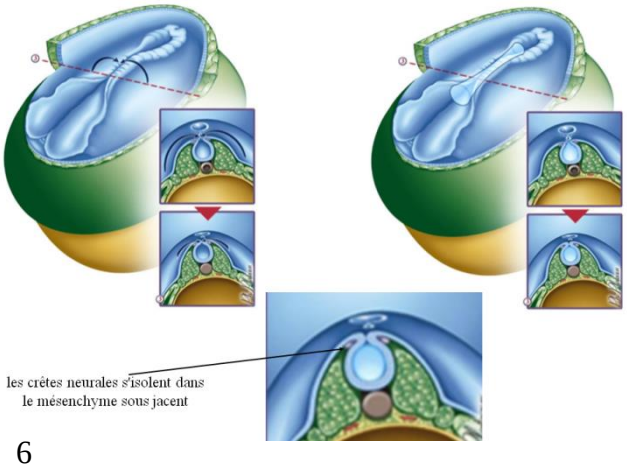

D- Evolution du mésoblaste

Le mésoblaste, réparti dans tout le disque embryonnaire, de chaque côté de la chorde, va se développer de façon très active de J19 à J21 et former trois bandes longitudinales de chaque côté de la chorde dorsale :

- le **mésoblaste para-axial**;
- le **mésoblaste intermédiaire**;
- le **mésoblaste latéral** (ou lame latérale).

Ces trois zones commencent chacune leur différenciation avant la fin de la troisième semaine.

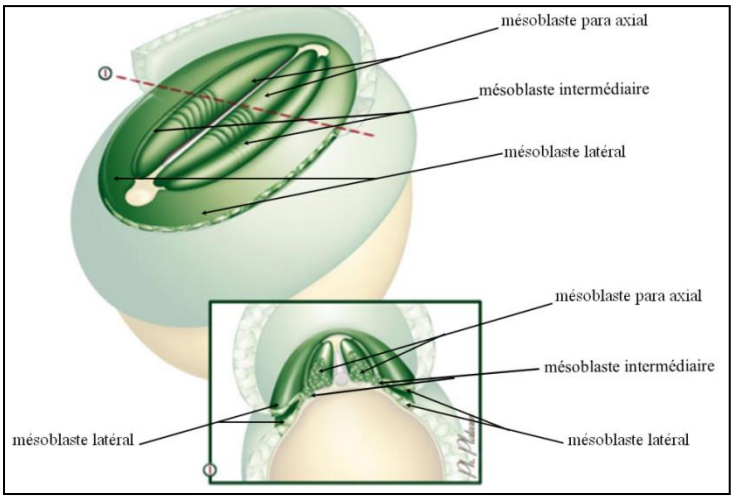

1) Dans le mésoblaste para-axial

Les cellules se groupent en amas, déterminant une segmentation : on appelle **somite** chaque amas cellulaire.

La segmentation commence dans la région craniale et progresse vers la région caudale de façon symétrique. On distingue ainsi à J21, 4 à 7 paires de somites.



2) Au niveau du mésoblaste intermédiaire

Il se forme également des groupements cellulaires en regard de chaque somite : ce sont les premiers **néphrotomes**.

L'ensemble du mésoblaste intermédiaire constitue le **cordon néphrogène** qui donnera naissance à l'appareil urinaire.

3) Au niveau du mésoblaste de la zone cardiogène et du mésoblaste latéral

Des lacunes apparaissent progressivement. Elles vont confluer et former une cavité : le **cœlome intra-embryonnaire**.

Cette cavité a une forme en fer à cheval à concavité caudale, ses extrémités communiquant largement avec le cœlome extra-embryonnaire

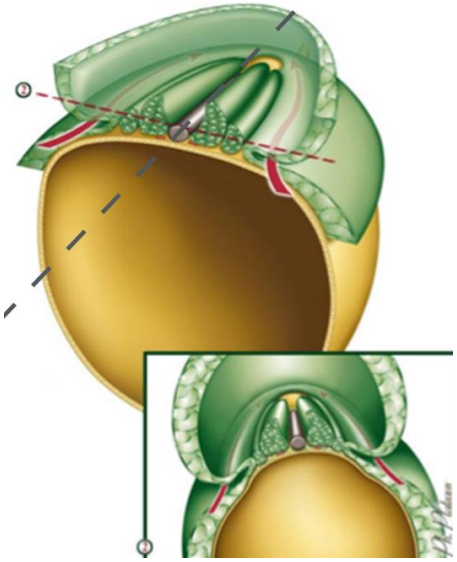

La lame latérale est alors clivée en deux zones :

- l'une dorsale, en continuité avec le mésenchyme extra-embryonnaire qui entoure l'amnios : le **mésoblaste somatique**;

- l'autre ventrale, en continuité avec le mésenchyme extra-embryonnaire qui entoure le lécithocèle secondaire : le **mésoblaste splanchnique**.

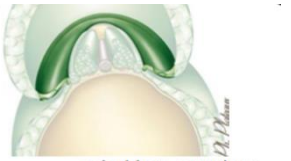

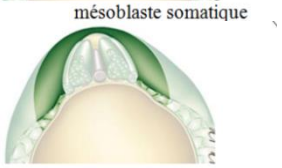

N.B. :

Le mésoblaste somatique et l'épiblaste constitueront la paroi du corps ou **somatopleure**

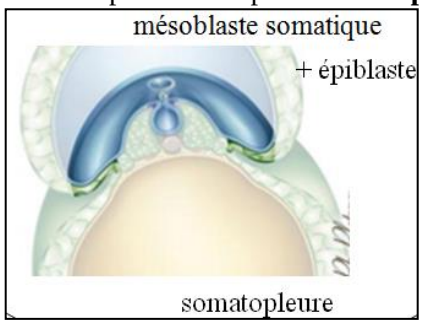

Le mésoblaste splanchnique et l'endoblaste constitueront la paroi du tube digestif ou **splanchnopleure**

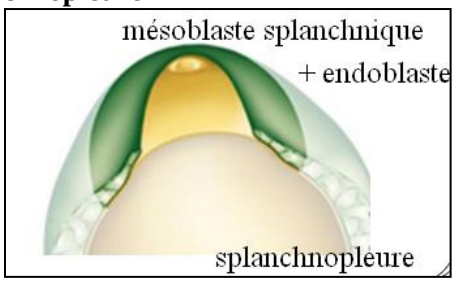

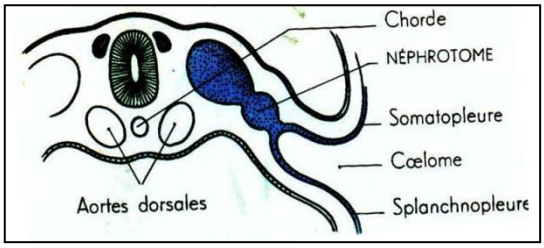

Embryon humain vers le 21ème jour
(Coupe transversale)

IV. MODIFICATIONS DES ANNEXES EMBRYONNAIRES

A- Allantoïde

Vers J16, le lécithocèle émet un diverticule qui s'enfonce dans le pédicule embryonnaire : le **diverticule allantoïdien**.

A J18, c'est autour de ce diverticule et à son contact qu'apparaissent, dans le mésenchyme extra-embryonnaire, les cellules sexuelles primitives ou **gonocytes primordiaux**. Ces cellules migreront ultérieurement vers les ébauches génitales et seront à l'origine des cellules de la lignée germinale (spermatogonies ou ovogonies).

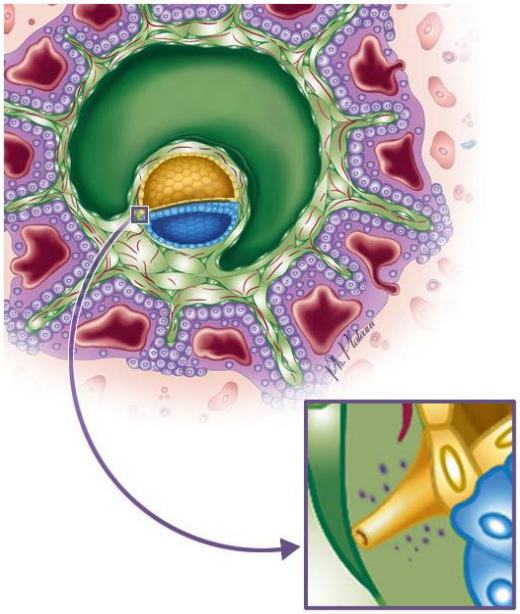

B- Ilôts vasculo-sanguins primitifs

A partir de J18, certaines cellules du mésenchyme extra-embryonnaire se différencient et se groupent en petits massifs pour constituer les **îlots vasculo-sanguins primitifs** (îlots de Wolff et Pander).

Dans chaque îlot :

- les **cellules périphériques** : vont se transformer en cellules aplaties qui donneront naissance aux parois (endothéliums) des vaisseaux sanguins, tandis que
- les **cellules centrales** : évoluent en cellules sanguines.

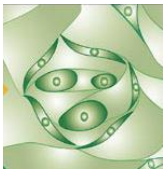

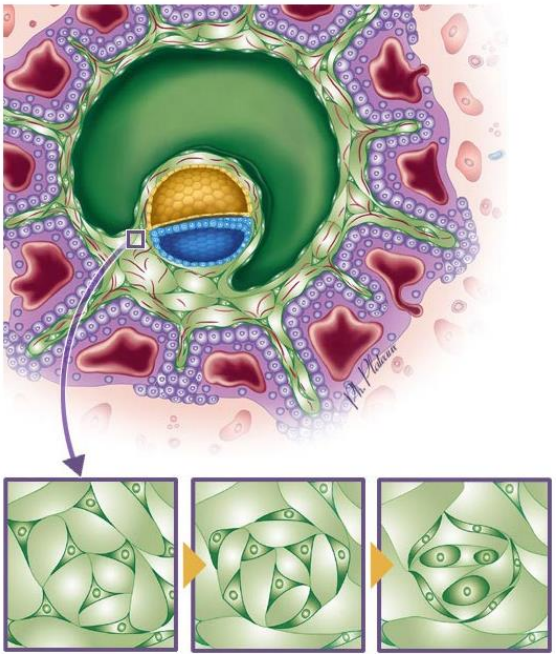

Ces ébauches vasculaires apparaissent dans presque tout le mésenchyme extra-embryonnaire, notamment au niveau :

- de la sphère choriale (c'est à dire dans le mésenchyme extra-embryonnaire situé sous le trophoblaste)
- de la splanchnopleure (c'est à dire dans le mésenchyme extra-embryonnaire situé autour du lécithocèle IIre)
- du pédicule embryonnaire (réalisant les vaisseaux allantoïdiens).

C- Villosités placentaires du chorion

La sphère choriale évolue progressivement :

1) A la fin de la 2ème semaine

Le syncitiotrophoblaste a émis des travées radiaires, entraînant avec lui des cellules du cytotrophoblaste. Ces travées trophoblastiques constituent des **villosités primaires**.
Les lacunes vasculaires, remplies de sang maternel, deviennent confluentes et se transforment en **chambres intervilleuses**.

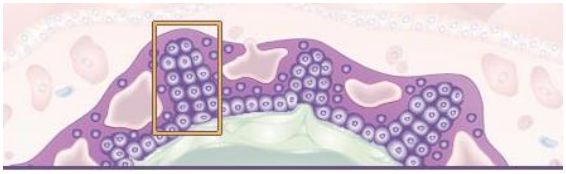

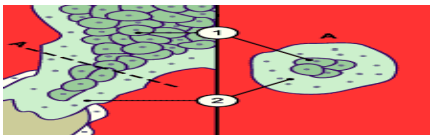

Villosité Ire

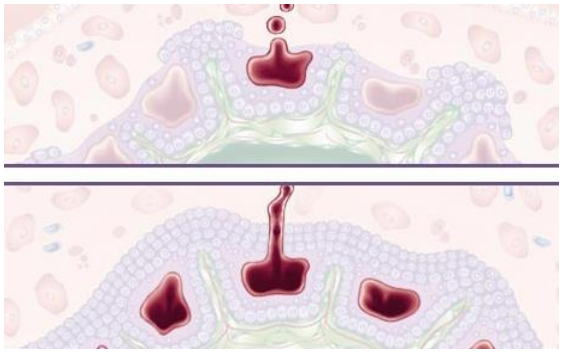

Chambres intervilleuses

2) Au jour 15

Les villosités se développent et le mésenchyme de la lame choriale pénètre dans leur axe : il s'agit de **villosités secondaires**.
Au nombre d'un millier et présentes sur tout le pourtour de l'œuf, elles constituent un *placenta diffus*.

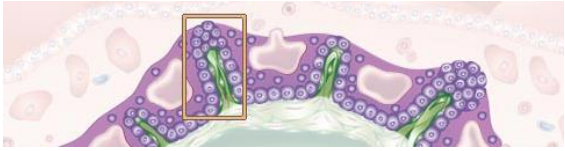

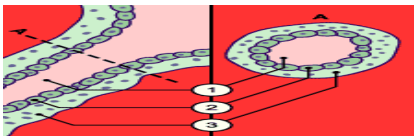

3) Entre J18 et J21

Des îlots vasculo-sanguins se différencient également au niveau de l'axe mésenchymateux des villosités, où ils vont constituer un axe vasculaire. C'est le stade des **villosités tertiaires**.

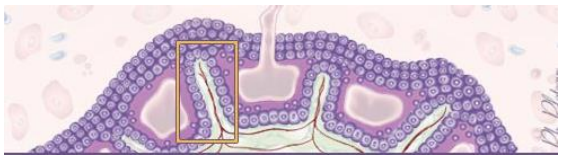

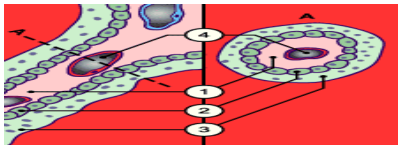

Les axes vasculaires des villosités entrent en connexion avec les ébauches apparues dans le reste du mésenchyme extra-embryonnaire : c'est le début de la **circulation extra-embryonnaire**.

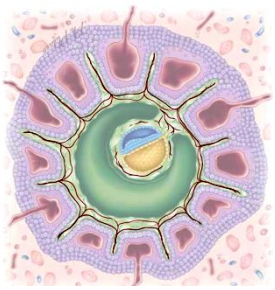

V. ANOMALIES DU DEVELOPPEMENT DE LA TROISIEME SEMAINE

A- Perturbations de la gastrulation

Elles entraînent des anomalies de l'organisation axiale de l'embryon.

B- Perturbations de la constitution de la chorde dorsale

Elles entraînent, du fait du rôle inducteur de la chorde, des anomalies de la formation de la gouttière neurale et du rachis.

C- Apparition de deux lignes primitives

Elle peut être à l'origine de jumeaux ou de monstres doubles si les soudures persistent entre les deux individus ainsi formés.

VI. CONCLUSION

On est donc passé du disque embryonnaire didermique à un disque embryonnaire tridermique où sont apparus les principaux tissus différenciés :

- *l'ectoblaste* : a fait place à **l'épiblaste**, la **gouttière neurale** ainsi qu'aux **crêtes neurales**;
- **la chorde** s'est individualisée de même que **le mésoblaste** qui se segmente déja en *somites, cordon néphrogène, mésoblastes splanchnopleural et somatopleural*;
- *l'endoblaste* : n'a pas subi de transformation;
- **le mésenchyme intra-embryonnaire** : se développe et occupe tout l'espace laissé libre par les autres feuillets;
- **le mésenchyme extra-embryonnaire** : est le siège de la différenciation des vaisseaux extra-embryonnaires et des gonocytes primordiaux.

Notons enfin, qu'alors que la forme des couches primaires du germe va encore changer par inflexion de l'embryon au cours de la quatrième semaine, les axes fondamentaux du corps : cranial/caudal, ventral/dorsal, droite/gauche, sont déjà déterminés dès le début de la troisième semaine de développement.

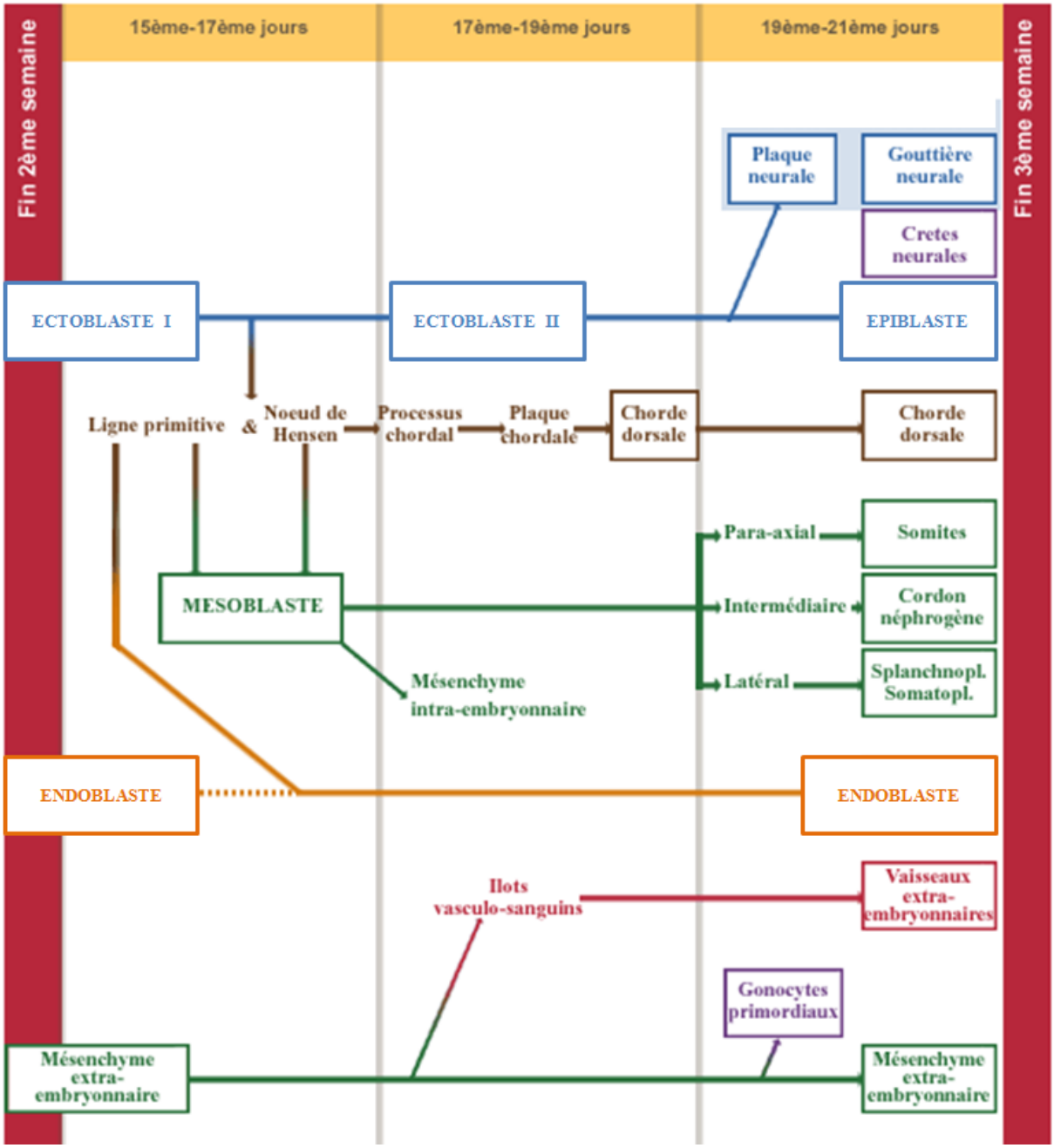

TROISIEME SEMAINE : SCHEMA RECAPITULATIF

TESTEZ VOS CONNAISSANCES

Questions à Réponse Ouverte Courte

1) Citez et donnez la signification des deux phénomènes essentiels que l'on observe au niveau du disque embryonnaire pendant la troisième semaine du développement.
2) Décrivez brièvement des îlots de Wolff et Pander et donnez leur origine.
3) Expliquez la gastrulation.
4) Donnez les étapes de la neurulation.
5) Expliquez la formation et donnez le devenir du mésoblaste intermédiaire.

Questions à Choix Multiple

1. L'allantoïde :
- A) désigne un diverticule qui s'enfonce dans le mésenchyme splanchnique
- B) n'apparaît qu'au début de la 4ème semaine
- C) se définit comme le troisième feuillet embryonnaire
- D) donne naissance aux gonocytes primordiaux
- E) est une invagination endoblastique au pole caudale embryonnaire

2. Les villosités placentaires :
- A) ne permettent pas au stade primaire, les échanges entre l'embryon et la mère
- B) voient, au stade secondaire, l'apparition des îlots vasculo-sanguins dans leur axe
- C) initient, au stade tertiaire, une circulation extra-embryonnaire
- D) tertiaires forment le placenta proprement dit
- E) secondaires sont formées par : MEE, cytotrophoblaste et syncitiotrophoblaste

3. La ligne primitive :
- A) désigne un épaississement axial ectoblastique du pédicule embryonnaire
- B) donne le mésoblaste par invagination des cellules de l'endoblaste
- C) s'arrête dans la partie craniale de l'embryon au niveau du nœud sinusal
- D) se forme en avant de la membrane cloacale
- E) se forme en avant du nœud de Hensen

4. **Le processus chordal :**
- A) est un autre nom pour la plaque chordale
- B) désigne un canal ouvert entre la cavité amniotique et le lécithocèle
- C) se définit par une invagination des cellules de l'ectoblaste en direction de la membrane cloacale
- D) donne naissance a la plaque neurale
- E) fait suite au Neau de Hensen

5. Le mésoblaste para-axial :

A) est à l'origine de l'appareil urinaire
B) montre une segmentation en somites
C) donne le cœlome intra-embryonnaire
D) donne naissance aux somatopleure et splanchnopleure
E) prend naissance a partir du mésoblaste extra-embryonnaire