U.E 2,8 S3 C4 Processus Obstructifs

Soins infirmiers en cardiologie

TARTERET Nicolas IDE
Réanimation chirurgicale cardiovasculaire
et thoracique

27/10/2014

Centre Hospitalier Universitaire Dijon

Sommaire

- 1) Anatomie et physiologie cardiaque
- 2)L'ECG
- 3) Les Syndromes Coronariens Aigues (SCA)
- 4) Cas chirurgicaux

Anatomie du cœur

- Le cœur :

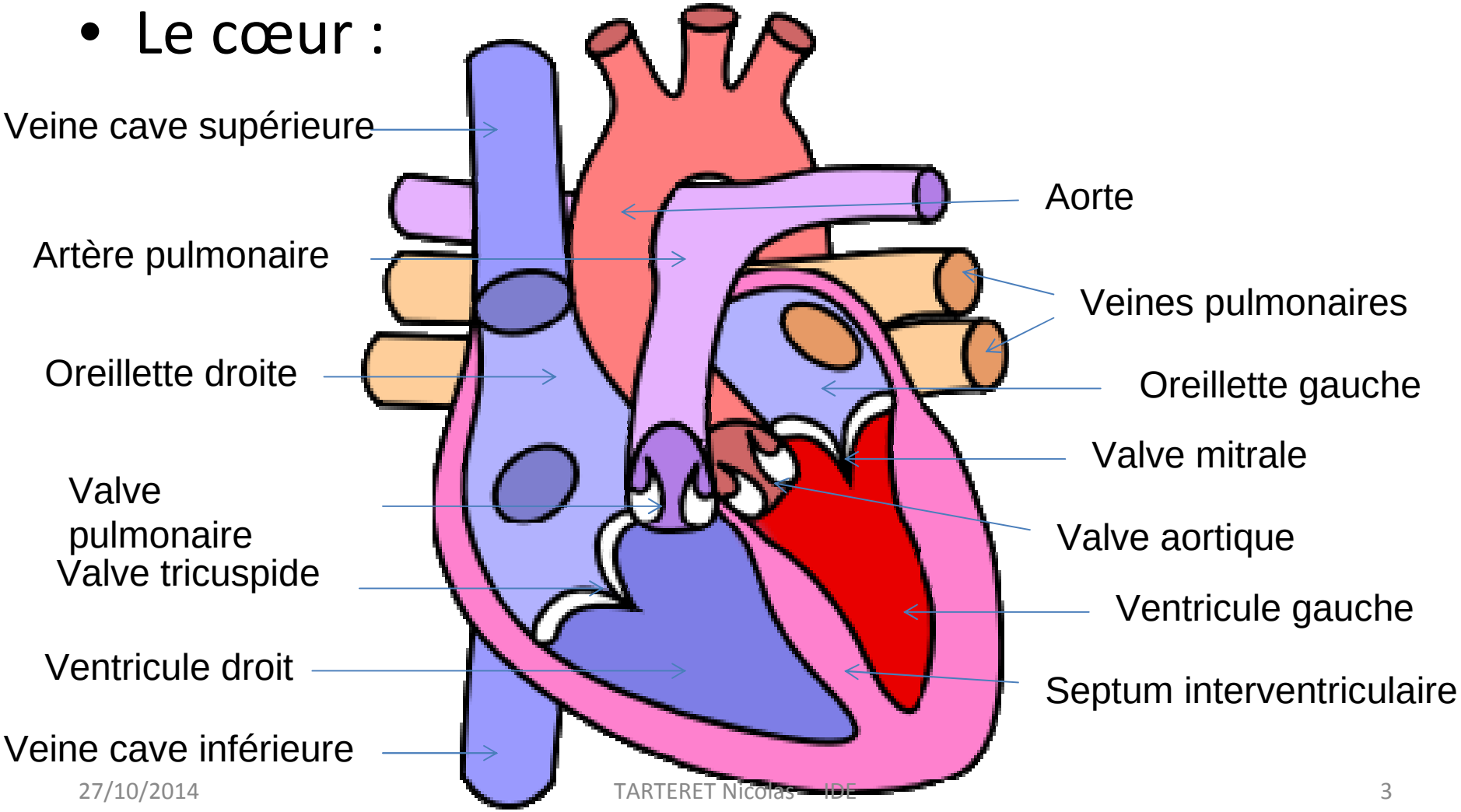

Anatomie du cœur

- Le réseau coronarien

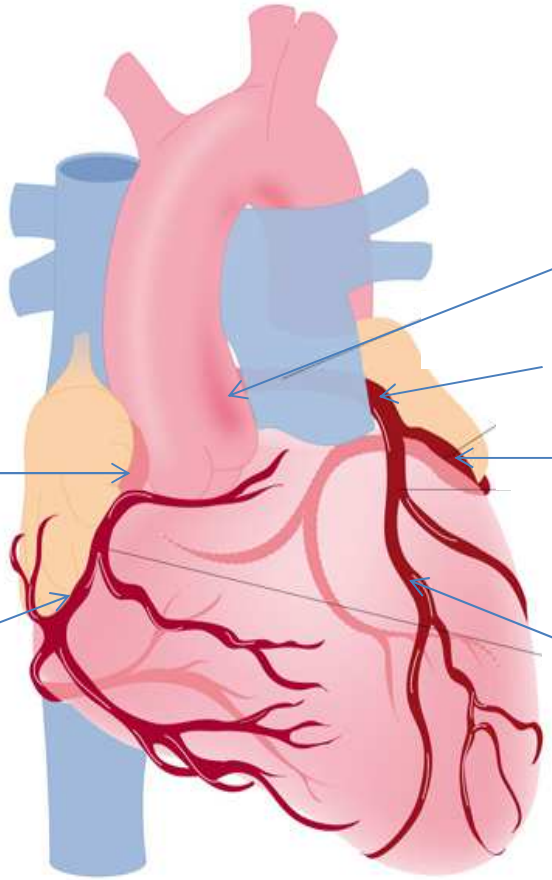

Physiologie cardiaque

- Sens de circulation

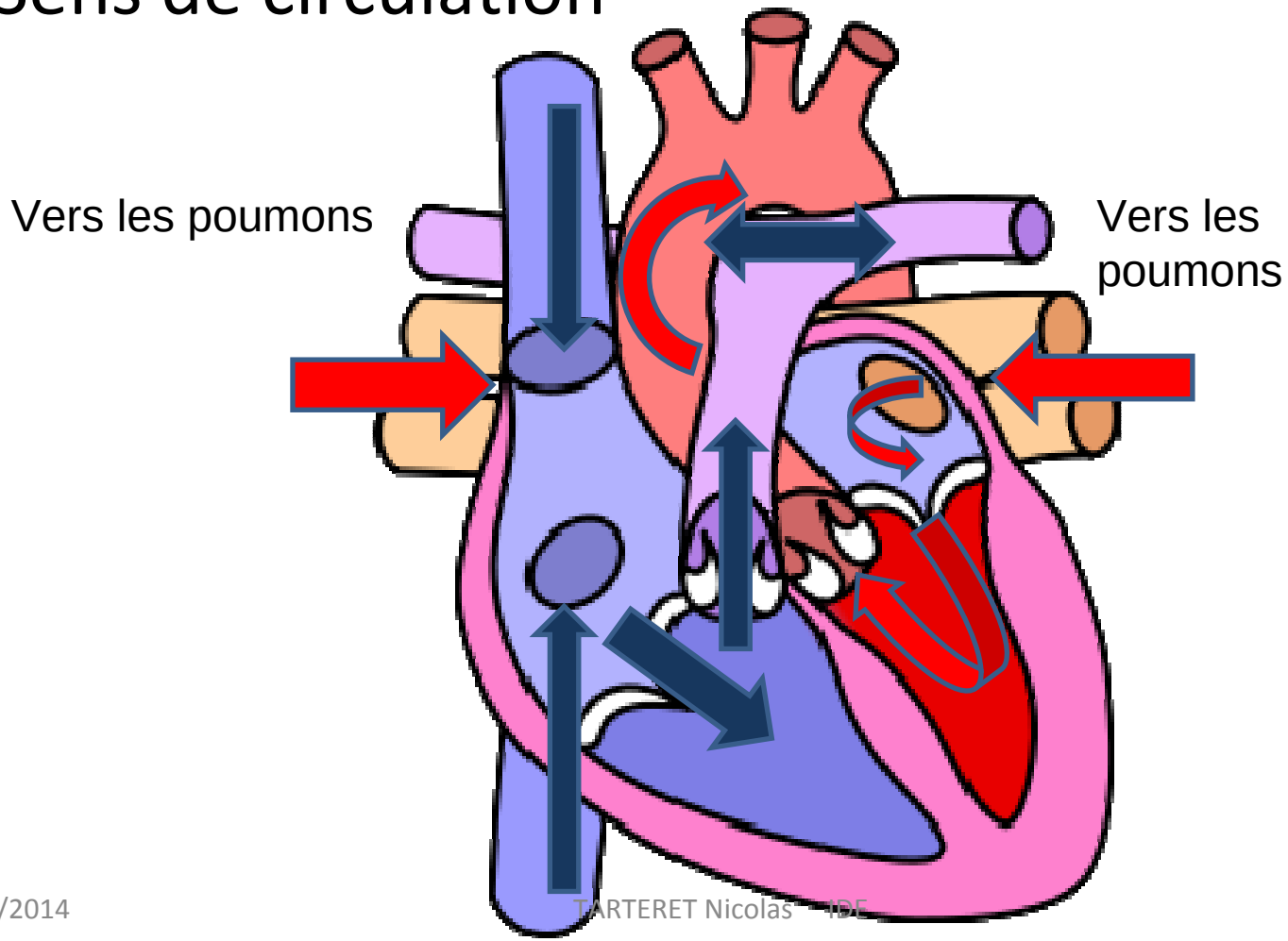

Physiologie cardiaque

- Définitions :

- Artère : C’est un vaisseau qui quitte le cœur

- Veine : C’est un vaisseau qui arrive au cœur

Physiologie cardiaque

- Définitions :

- Diastole : relâchement musculaire

Phase de remplissage des cavités cardiaques.

- Systole : contraction musculaire

Phase d'éjection des cavités cardiaques.

Physiologie cardiaque

- Définitions :

- Ischémie : privé d'oxygène
- Angor stable : douleur thoracique survenant à l'effort et réversible
- Angor instable : douleur thoracique liée à une obstruction
- Sténose : rétrécissement pathologique
- Cardiomyopathie = myocardiopathie : groupe de maladie touchant au myocarde, et responsable d'un dysfonctionnement de ce muscle
- Occlusion : rupture totale ou partielle d'un flux
- Fibrinolyse = thrombolyse : dissolution médicamenteuse d'un caillot

Physiologie cardiaque

- Réseau droit :

- Sang veineux chargé en dioxyde de carbone provenant de tous les organes de l'organisme
- Circuit cardio-pulmonaire appelé **petite circulation**
- Faible pression à l'intérieur des cavités
- Siège du réseau « électrique » cardiaque avec le nœud sinusal situé dans l'OD, le nœud auriculo-ventriculaire entre les valves tricuspide et mitrale et le faisceau de His situé dans le septum interventriculaire
- Pathologies associées : HTAP, flutter auriculaire, BAV, …

Physiologie cardiaque

- Réseau gauche :

- Sang artériel provenant des veines pulmonaires chargé en oxygène afin d'être redistribué à l'ensemble des organes pour leur fonctionnement cellulaire : appelé **grande circulation ou circulation systémique**
- Pressions élevées, permet la mesure de la PA
- Pathologies associées : valvulopathies, OAP, coronaropathies, anévrysme, dissection aortique, …

L’électrocardiogramme de surface

- Principes :

- Mesure de l’activité électrique du cœur
- Enregistre l’activité de millions de potentiels d’actions des cellules cardiaques
- Reflet des différentes étapes du cycle cardiaque
- Réalisé à l’aide d’un électrocardiographe

Anatomie électrique cardiaque

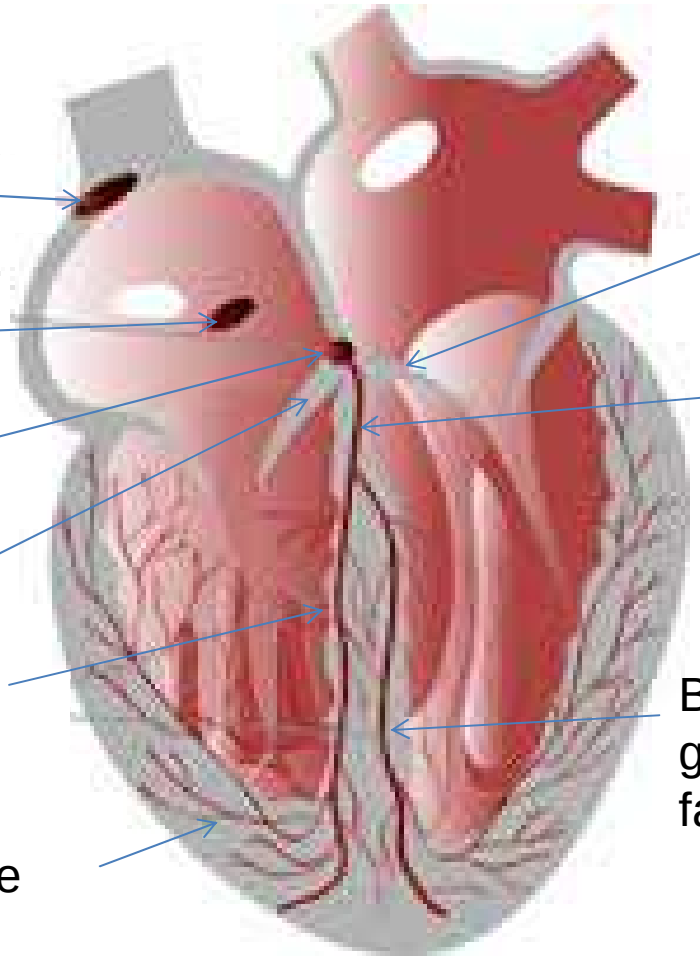

Anatomie électrique cardiaque

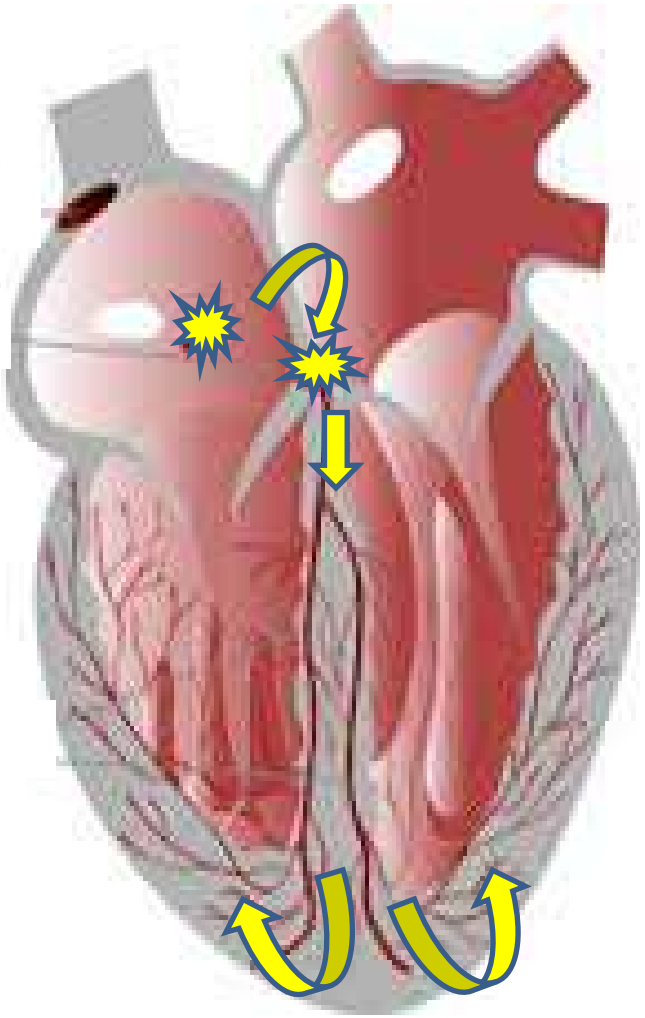

Le complexe électrique cardiaque

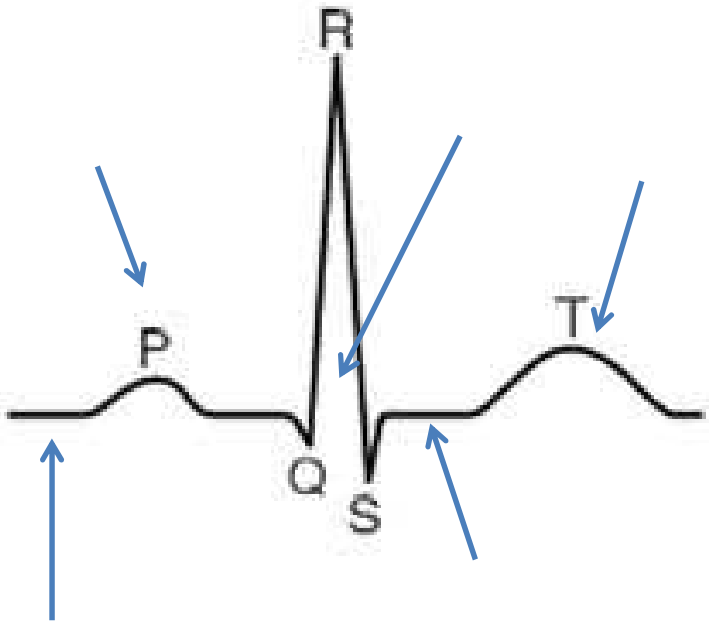

Ligne iso-électrique

* **L'onde P** : dépolarisation des oreillettes, l'influx nerveux active la contraction auriculaire
* **Le complexe QRS** : ne peut être dissocier car très rapide < 1 ms, correspond à la dépolarisation des ventricules
Au même moment, il y a une repolarisation des oreillettes
*** Le segment ST** : début de la repolarisation ventriculaire
Il est suivit de la ligne iso-électrique
* **L'onde T** : repolarisation ventriculaire c'est-à-dire que les fibres musculaires ventriculaires se relâchent

L'électrocardiogramme : 12 dérivations

- Placement des électrodes :

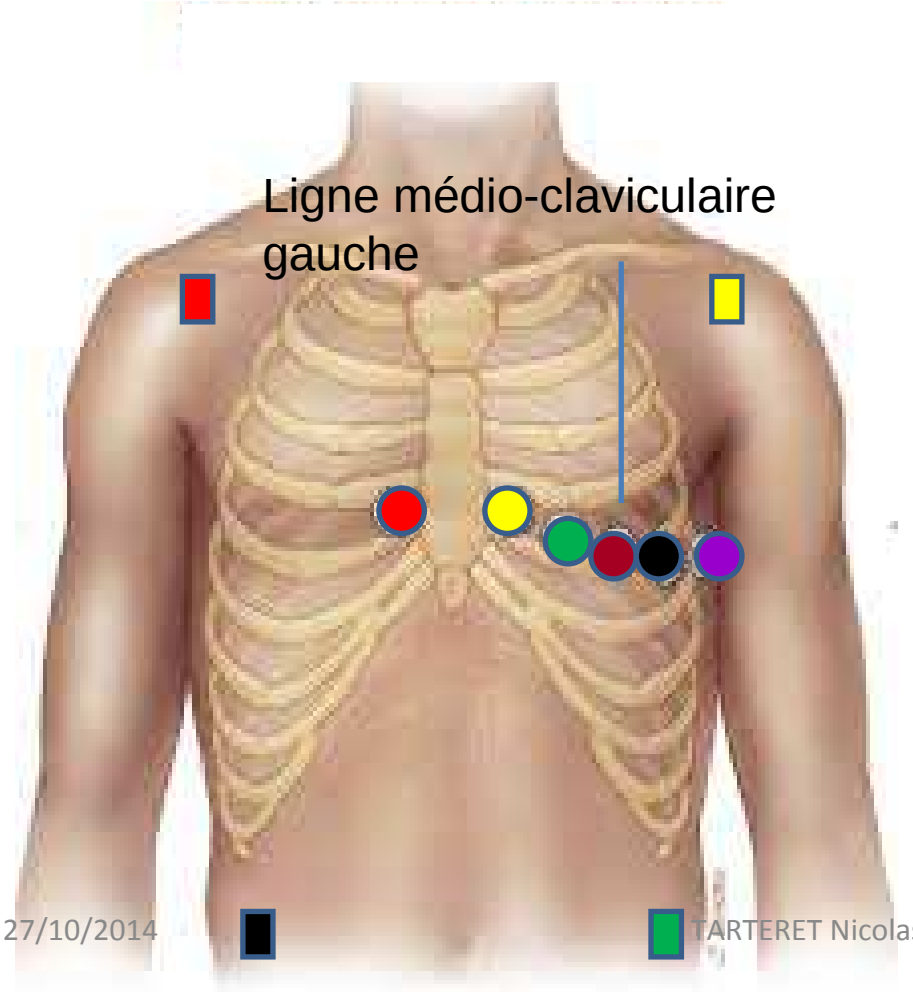

Dérivations précordiales :

V1 : 4e espace intercostal droit au bord du sternum

V2: symétrique à V1 par rapport au sternum

V3 : Entre V2 et V4

V4 : 5e espace intercostal au niveau de la ligne médio-claviculaire

V5 : entre V4 et V6 (sous la ligne axillaire antérieure)

V6 : sous la ligne axillaire moyenne

Dérivations standards ou bipolaires :

Rouge : épaule droite

Jaune: épaule gauche

Noir : crête iliaque droite

Vert : crête iliaque gauche

L'électrocardiogramme de surface

Positionnement des électrodes précordiales

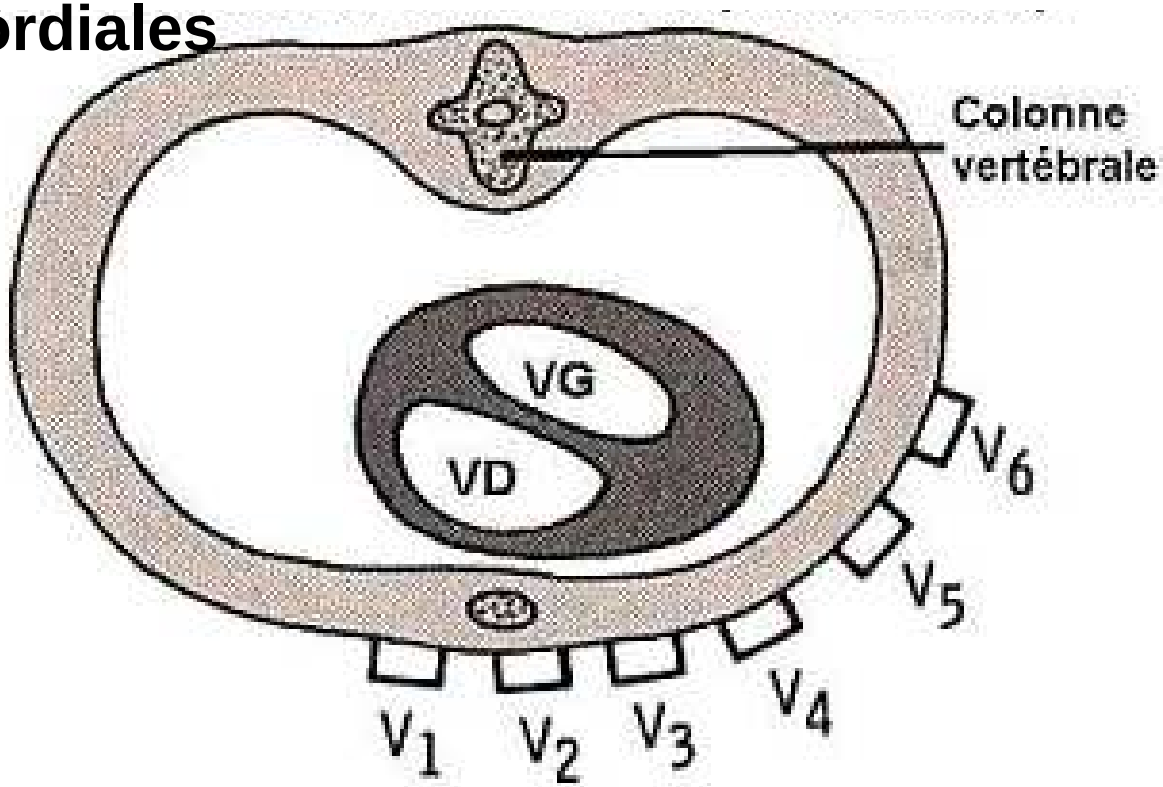

Les dérivations

Triangle de Einthoven

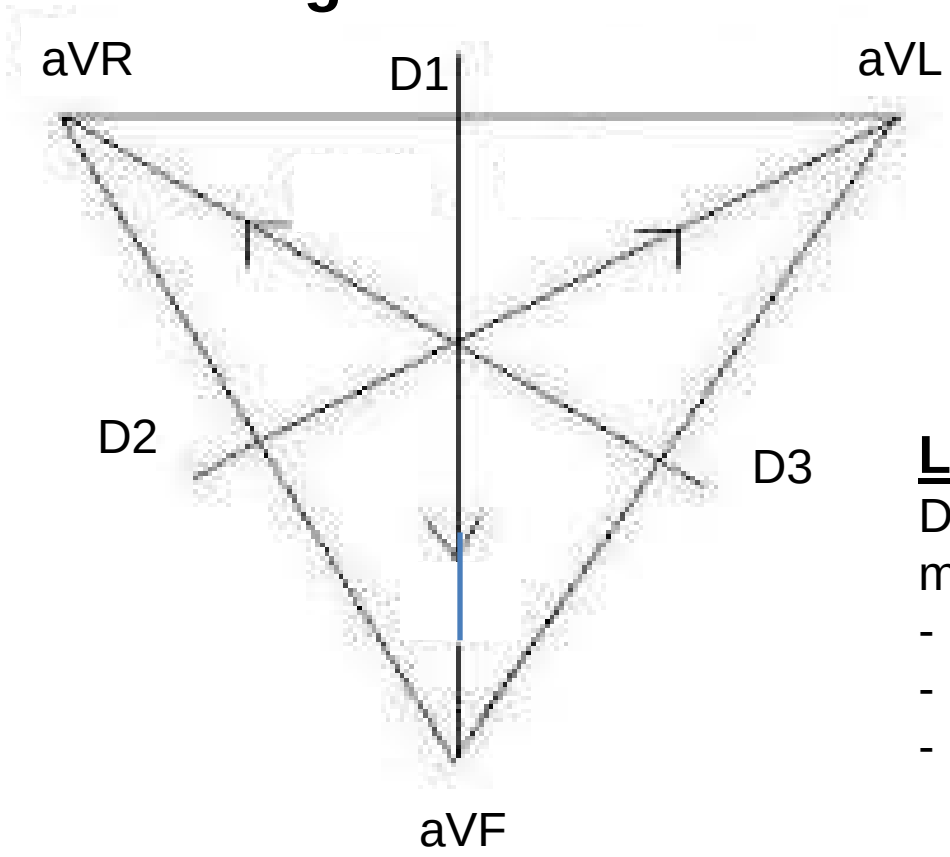

<u>Les dérivations unipolaires :</u>

Différence de potentiels entre le cœur et le membre

- aVR
- aVL
- aVF

<u>Les dérivations bipolaires :</u>

Différence de potentiels entre les membres

- D1 (entre aVR et aVL)
- D2 (entre aVR et aVF)
- D3 (entre aVL et aVF)

L’électrocardiogramme de surface

- Conditions de réalisation :

- Patient allongé voire demi-assis et au repos
- Torse nu
- Les bras sont le long du corps et les jambes décroisées
- Pendant l’enregistrement le patient ne doit pas bouger, ni parler, ni tousser

L’électrocardiogramme de surface

- Traçabilité :

- Ecrire le Nom, Prénom, Date de naissance ou mettre une étiquette patient
- Préciser le jour d’hospitalisation et l’heure
- Le faire voir par un médecin et le faire signer
- Le ranger dans le dossier médical dans la pochette ECG

L'électrocardiogramme 18 dérivations

- Cas particuliers : appelé aussi ECG à dérivations postérieures ou dérivations droites
- Indications :

- Patient ayant un ECG modifié faisant penser à un IDM
- Patient se plaignant de douleurs thoraciques suspectes
- Analyse plus précise du territoire postérieur et du ventricule droit afin de diagnostiquer une éventuelle expansion de l'IDM (met en évidence le miroir)
- Hypertrophies ventriculaires droites
- Insuffisance coronarienne

L'électrocardiogramme 18 dérivations

Placement des électrodes :

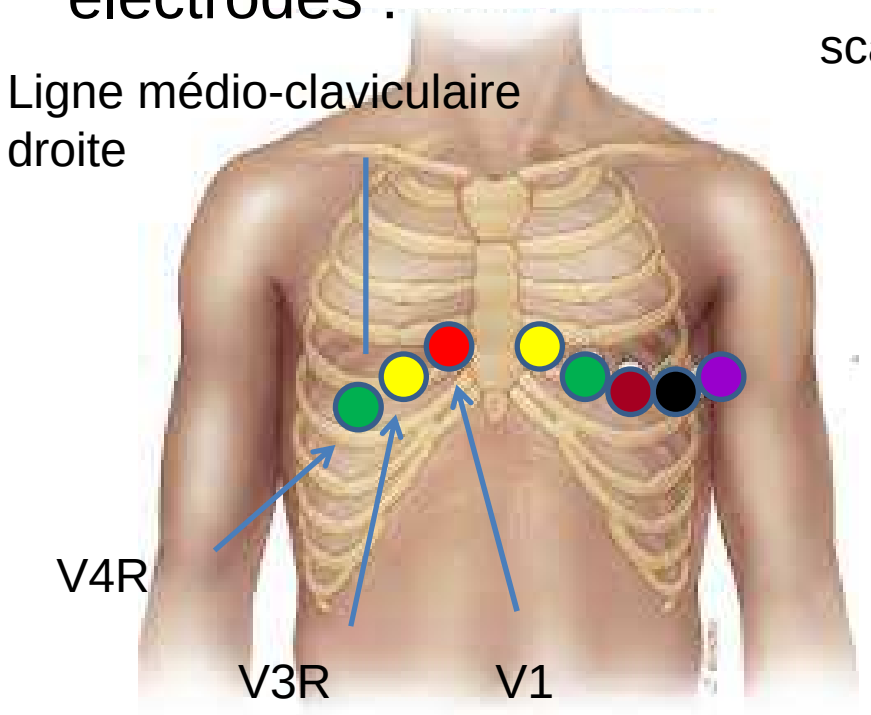

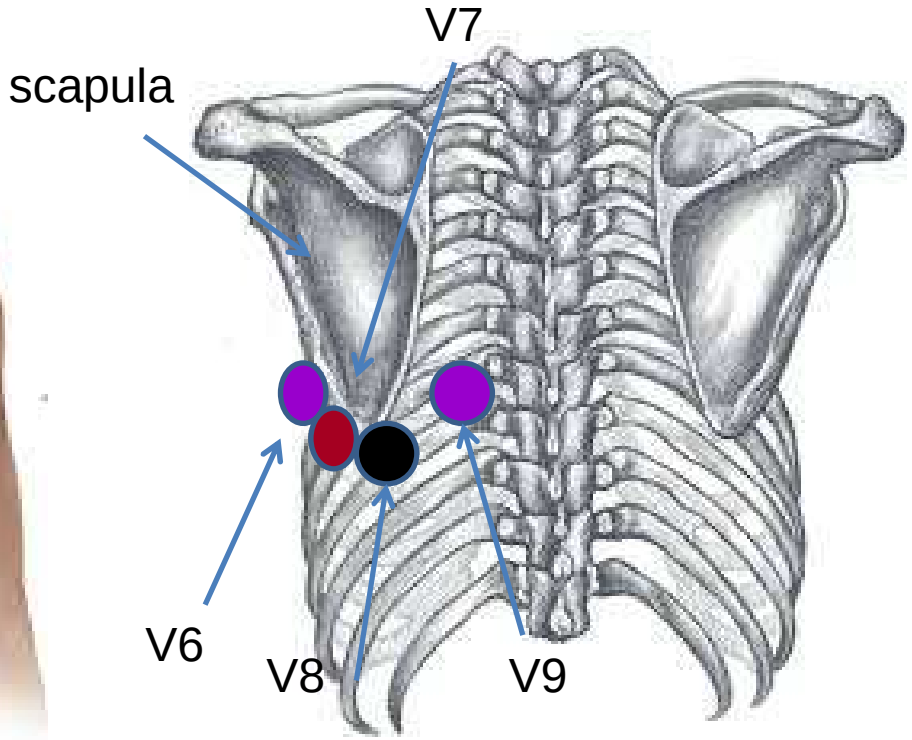

V1 reste inchangée
V2 devient **V3R**, situé entre V1 et V4R
V3 devient **V4R**, situé sur la ligne médio-claviculaire droite

V4 devient **V7**, situé entre V6 et V8
V5 devient **V8**, situé sous la pointe de la scapula
V6 devient **V9**, situé entre V8 et la colonne vertébrale

L'électrocardiogramme de surface

- Correspondance entre les dérivations précordiales et les territoires myocardiques

- V1 V2 V3 V4 : face antérieure du VG : IVA
- V5 V6 D1 aVL : face latérale du VG : Circonflexe
- D2 D3 aVF : face inférieure du VG : Coronaire droite

- V7 V8 V9 : face latéro-inférieure du VG
- V3R et V4R : ventricule droit

Le complexe électrique lors d'un infarctus du myocarde

- Critère primordial :

- Décalage du segment ST associé à un effet miroir

Sus-décalage du segment ST (SCA ST +) :
Coronaire occluse avec phénomène d'ischémie myocardique associée

Sous-décalage du segment ST (SCA ST-) :
Coronaire sténosée : calibre de l'artère rétrécit

ECG lors d'un SCA ST+

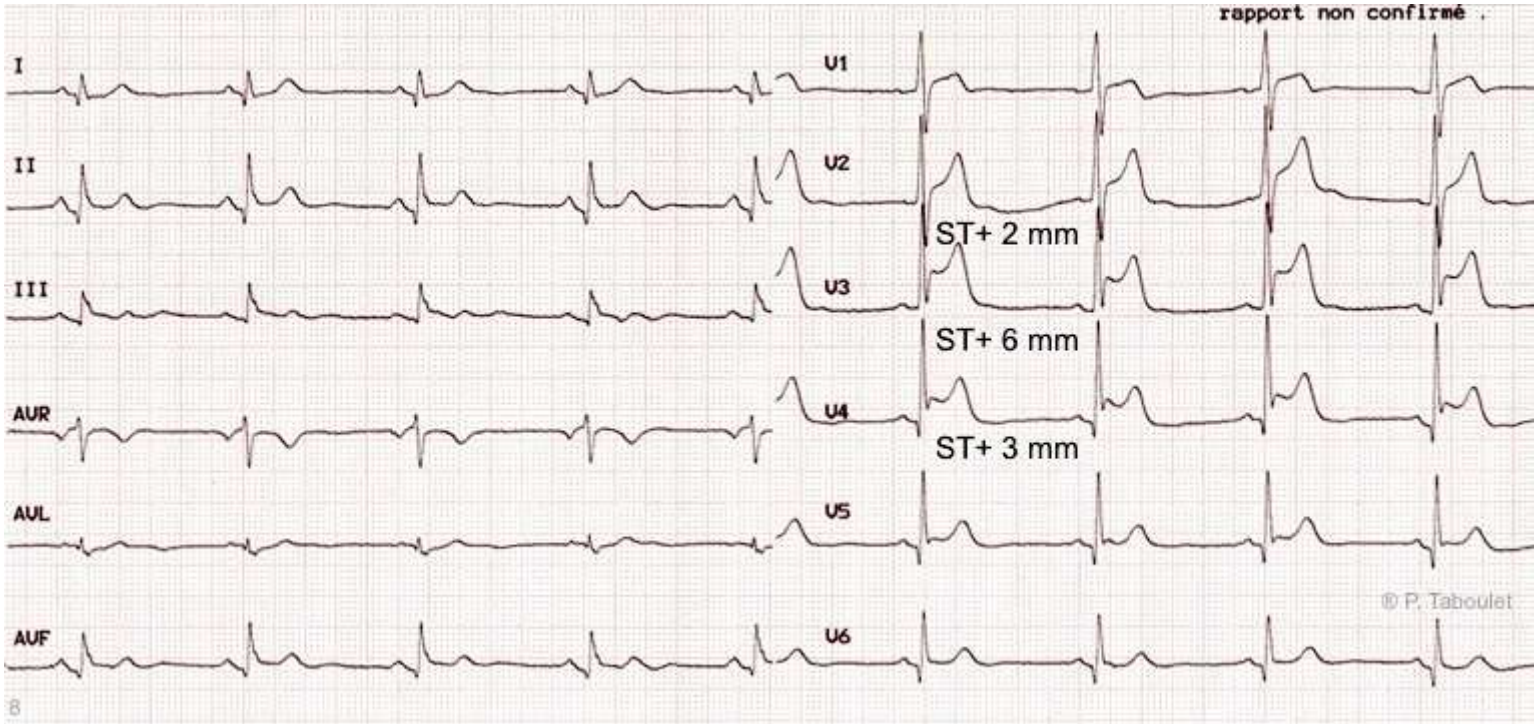

ECG lors d'un SCA ST+

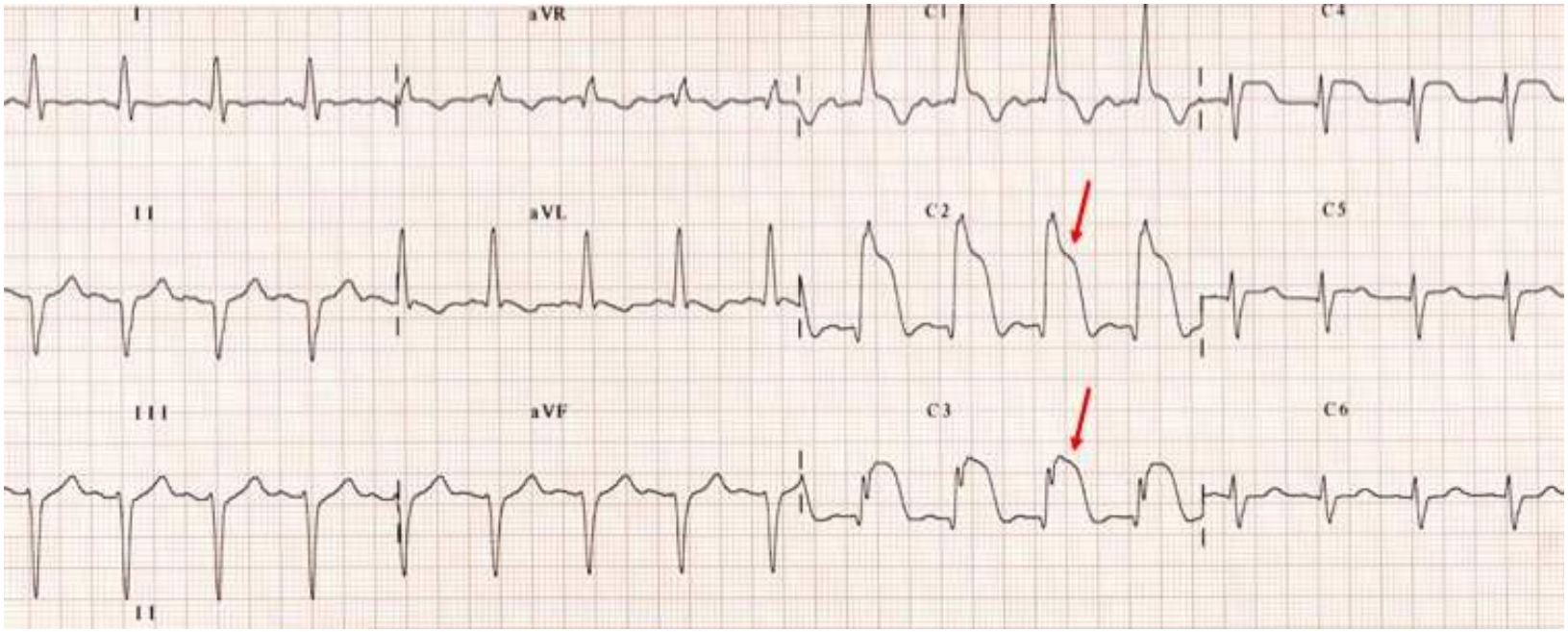

Phase initiale de l'IDM
Le sus-décalage englobe le QRS et le segment ST
Cette particularité porte le nom d'onde de Pardee

ECG lors d'un SCA ST+

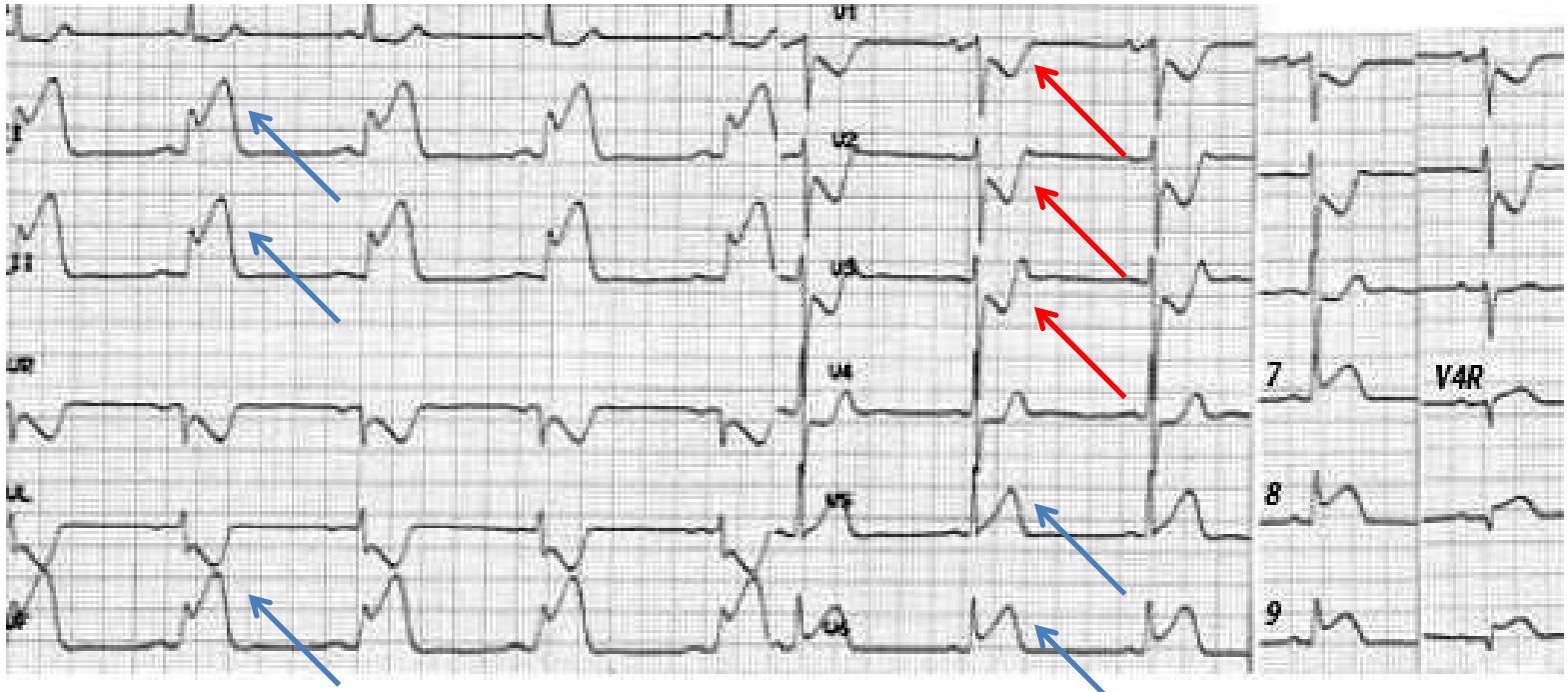

Sus décalage des dérivations : **D2 D3 aVF V5 et V6**

Effet miroir entre **V1 V2 et V3**

SCA ST-

Causes des SCA ST- :

- Insuffisance coronarienne : angor stable
- Bloc de branche
- Hypertrophie ventriculaire
- Epanchement péricardique
- Lésion sous-endocardique
- Imprégnation à l'amiodarone
- Imprégnation aux digitaliques
- Hypokaliémie
- Hypercalcémie

Infarctus du myocarde

- Les signes cliniques :

- Douleur thoracique rétro sternale irradiant dans la mâchoire et le bras gauche
- Apparition brutale
- Sensation de mort imminente

- Réponse à la trinitrine ?

Infarctus du myocarde

- Les signes mineurs
- Peau moite, sueurs froides
- Nausées/vomissements, crampes intestinales
- Palpitations
- Syncope
- Dyspnée

Infarctus du myocarde

Il faut aller vite !

- Plus le temps de prise en charge est long, plus la nécrose myocardique est importante
- Le territoire lésé ne récupère jamais si la lésion est prise tardivement : il est remplacé par du tissu fibreux

> Pas de propriété contractile et d'excitabilité

> Diminue la fonction cardiaque

Prise en charge infirmière

- En phase aigue :
- **C'est une urgence vitale**, prise en charge par le SAMU
- Patient transféré en salle de coronarographie
- Surveillance continue des paramètres hémodynamiques : pouls, pression artérielle et saturation en oxygène
- Oxygène : 2L/min minimum
- 2 voies veineuses périphériques de bon calibre

Prise en charge infirmière

- Bilan sanguin : dosage de la troponine, ionogramme sanguin, bilan de coagulation, groupage sanguin et RAI
- Administration IV des traitements :

Anti-agrégant plaquettaire : Aspégic® 250 mg

Lovenox® en SC et un bolus IV

Inhalation de trinitrine (action vasodilatatrice, attention à la PA !!!)

Morphinique pour calmer la douleur

Prise en charge infirmière

- Surveillance clinique du patient : respiration, marbrures, sueurs, état de conscience, douleurs
- Lui mettre une chemise ouverte
- Renforcer les électrodes à ECG par du Sparadrap® (agitations et sueurs lors de l'état de choc)
- Expliquer au patient la situation et le rassurer
- Noter une personne à prévenir

Prise en charge infirmière

- Phase hospitalière :

- Accueil du patient en salle de coronarographie

- L'objectif principal : re-perméabiliser la ou les artères sténosées au plus vite afin de limiter la nécrose du territoire myocardique

Prise en charge infirmière

- 2 axes thérapeutiques :

La fibrinolyse du caillot : efficace les 6 premières heures après le début des signes cliniques

Possibilité d'une **thrombo-aspiration** du caillot

L'angioplastie coronaire par stent nu ou stent actif

En salle de coronarographie

- Installer le patient sur la table avec une chemise ouverte
- Lui retirer ses appareils dentaires
- Lui mettre des électrodes pour l'électrocardioscope, la pince à SpO2 et un masque à O2 à 8L/min
- Sécuriser le patient en le contentionnant à la table
- Réaliser une détersion du poignet droit (voie d'abord radiale) et les plis de l'aine (voie d'abord fémorale)
- Régler les alarmes des scopes en fonction des paramètres du patient

En salle de coronarographie

- Avant le début de la ponction par le cardiologue
- Consultation d'anesthésie :

- Antécédents médicaux et chirurgicaux
- Allergie à des médicaments
- Heure du dernier repas
- Score de Cormack s'il faut intuber
- Prescription d'une sédation : mélange d'un hypnotique (Hypnovel®, …), d'un analgésique (Sufentanil®, …) et d'un anesthésique par inhalation (Kalinox®, …) réalisé par un IADE

Salle de coronarographie

Installation du patient

Installation du patient

Installation du patient

Coronarographie

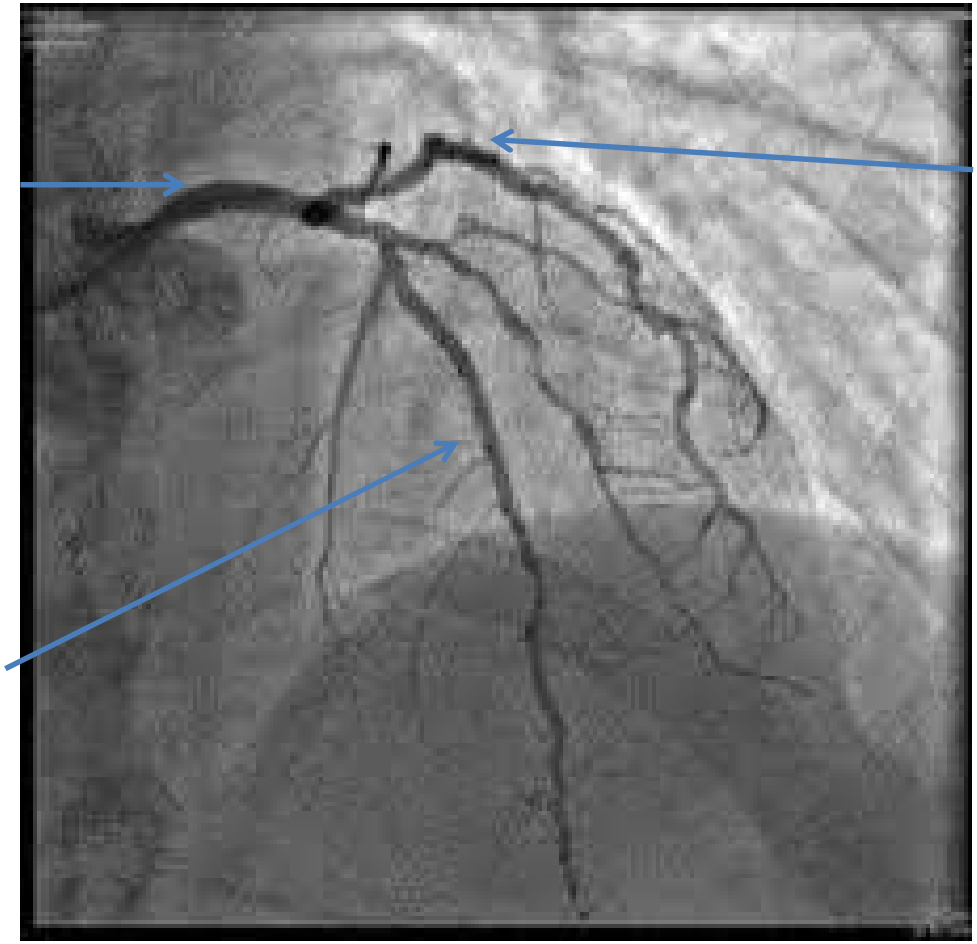

Coronarographie

Tronc de la coronaire droite

Coronaire droite

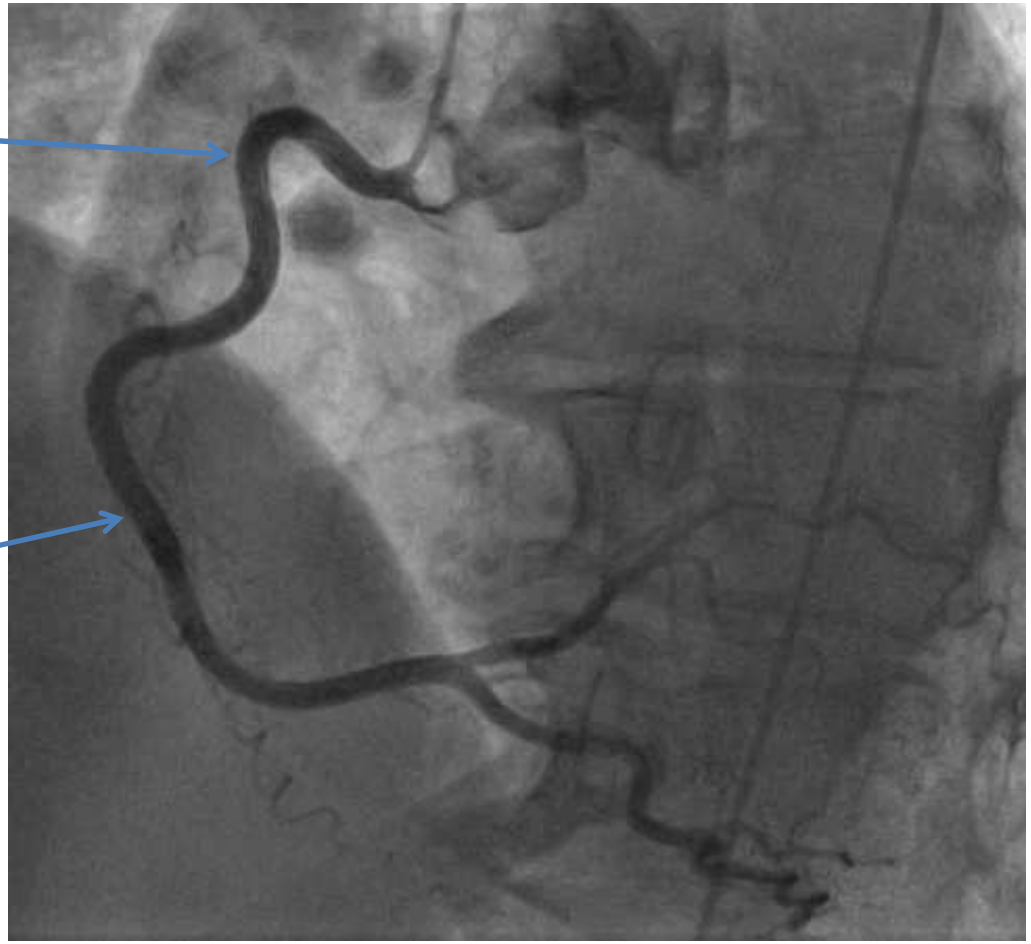

Coronarographie

Sténose intermédiaire de la 2e partie de l'IVA

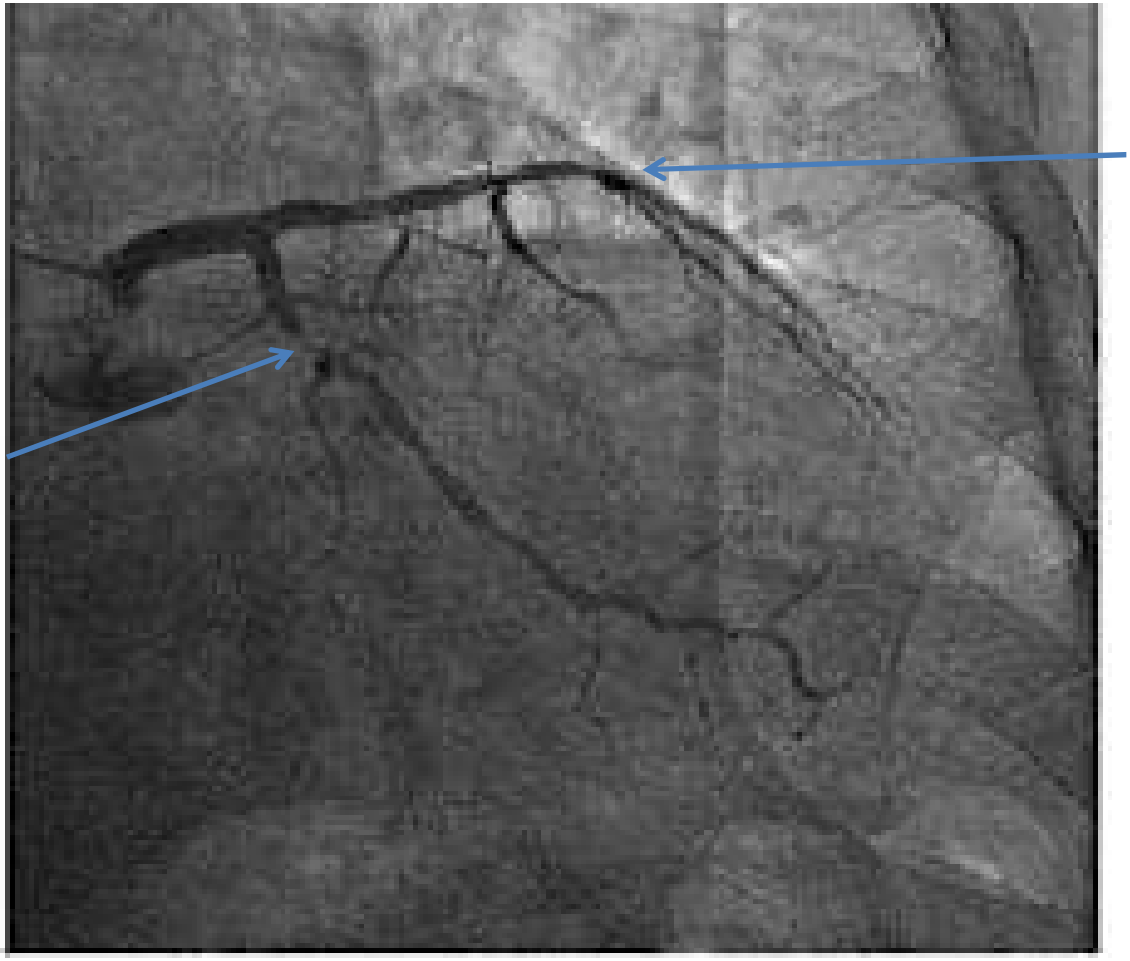

Sténose serrée de la 1ère partie de la Cx

Coronarographie

Tronc commun de la coronaire droite

Sténose serrée de la 1ère partie de la coronaire droite

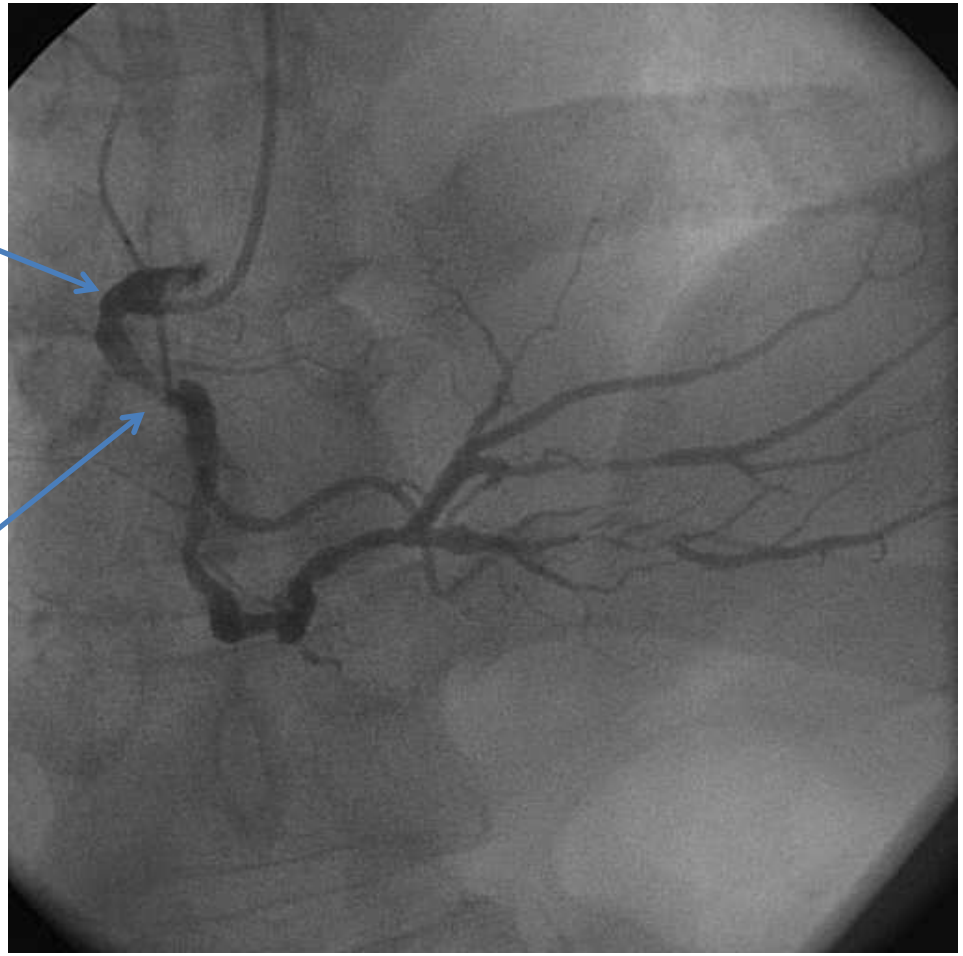

Ballon



Stent monté sur un ballon

Stents

Système de fermeture par voie radiale

TR Band®

Complications

Fluctuation de la PA

> *Baisse de la PA* : remplissage vasculaire

Si non efficace, introduction d'amines

> *Hausse de la PA* : Introduction d'un PSE de Risordan® (vasodilatation et augmentation de la perfusion coronarienne)

Troubles du rythme : de l'extrasystole ventriculaire jusqu'à la fibrillation ventriculaire et l'arrêt cardiaque

Perforation ou dissection d'une artère

Saignements au point de ponction

Hémopéricarde

Globe vésicale ou insuffisance rénale aiguë lié au produit de contraste

En fin d'intervention

- Passage en salle de réveil
- Surveillance pendant 30 minutes toutes les 5 minutes du pouls, de la PA, de la SpO2, de la fréquence respiratoire, du réveil et de la douleur
- Surveillance du point de ponction et du pansement compressif
- Sevrer le masque à oxygène par des lunettes
- Faire un ECG post-angioplastie
- Remplir la feuille de liaison IDE

Pansement compressif

- Réalisation :

- Compression manuelle aussi longtemps que nécessaire
- Bandes d'élastoplast® croisées avec des compresses stériles au niveau du point de ponction sur un petit pansement sec

- Surveillance :

- Gonflement, douleur, apparition d'un hématome
- Pouls périphérique, chaleur des extrémités
- Propreté du pansement
- Laissé en place minimum 4h

Pansement compressif en radial

- Mettre un petit pansement sec
- Plier une compresse stérile en 4
-Appliquer deux bandes d'élastoplast® croisées les unes par rapport aux autres

- Même système à appliquer après un prélèvement de gaz du sang artériel

Prise en charge infirmière aux soins intensifs cardiologiques

- Patient installé dans un lit, scopé (surveillance du pouls, de la PA, de la SpO2, de la fréquence respiratoire, de la diurèse et de la température)
- Administration des traitements
- Surveillance clinique du patient : point de ponction, pansement compressif à retirer à H+6
- Contrôler si sa douleur est atténuée : EVA
- Contrôle des marqueurs biologiques cardiaques : cycle de troponine par 6h
- Puis les autres jours : ionogramme, urée, créatinine, NFP, coagulation et bilan lipidique

Prise en charge infirmière aux soins intensifs cardiologiques

- Traitements :

- β-bloquant (Sectral®, Cardensiel®, …) : action bradycardisante avec légère baisse de la PA, limite les effets de vasoconstriction et de bronchoconstriction
- Inhibiteur de l'enzyme de conversion (IEC) (Coversyl®, Triatec®, …) : action vasodilatatrice ainsi qu'une diminution de la PA sans influence sur la fréquence cardiaque.

  Les IEC permettent de développer les myocytes plutôt que les fibroblastes qui font du collagène et de la fibrine sans propriétés contractiles.
- Anti-agrégant plaquettaire (Aspégic®, Kardégic®, …) : limite l'agrégation plaquettaire afin de diminuer le risque de re-sténose intra-stent

Prise en charge infirmière en soins intensifs cardiologiques

- Anti-thrombotique (Plavix®, Efient®, Brilique®, …) : limiter le risque de re-sténose intra-stent

  Attention aux antécédents des patients !

- Statine (Tahor®, Crestor®, …) : effet hypolipidémiant avec baisse du cholestérol total
- Anticoagulant (Héparine, Calciparine®, Lovenox®, …) : prévention du risque thrombo-embolique à la phase aigue

Prise en charge infirmière aux soins intensifs cardiologiques

- Assurer les soins d'hygiènes du patient : éviter les efforts pour le patient
- L'installer dans des positions confortables car ses mouvements seront limités (scope, oxygène, tubulures, …)
- Réaliser les préventions d'escarres au niveau des points d'appuis
- Etre à l'écoute du patient, le prendre au sérieux s'il se plaint de nouveau de douleurs à la poitrine

Les suites pour le patient

- Si aucunes complications ne se présentent mutation à partir de J1 en service de cardiologie
- Contrôle par échographique trans-thoracique (ETT) de la fonction cardiaque globale
- ECG
- Surveillances biologiques

Les suites pour le patient

- L'éduquer sur ses nouveaux traitements ainsi que l'observance des médicaments
- Lister avec lui ses facteurs de risques
- Lui proposer un séjour en rééducation cardiaque : conseils diététiques, travaux sur les facteurs de risques cardiovasculaires, changements dans ses habitudes de vie, lui expliquer ses traitements et les effets à surveiller
- Arrêt de travail d'un mois et selon les lésions cardiaques voire pour une reconversion professionnelle
- Patient bénéficie d'une ALD à la suite d'un IDM
- Avoir un suivi bi-annuel par un cardiologue

Cas chirurgicaux

- Lorsque les lésions sont placées sur les 3 troncs coronariens : atteinte tri-tronculaire
- Lorsque le patient est très instable sur le plan hémodynamique : choc cardiogénique avec atteinte de la fonction ventriculaire gauche
- Lorsqu'il fait de nombreux troubles du rythme difficilement contrôlable
- Proposition d'assistance coronarienne temporaire

Contre pulsion par ballonnet intra-aortique (CPBIA)

- <u>Principe :</u> améliore la perfusion coronarienne ainsi que la FEVG et fait diminuer les apports en oxygène pour les cellules myocardiques
- <u>Indications (en post-IDM) :</u>
- Choc cardiogénique
- Atteintes coronariennes sévères avant la chirurgie cardiaque
- Altération de la fraction d'éjection ventriculaire gauche
- <u>Fonctionnement :</u>
- Ballonnet se déclenche soit par l'ECG, soit par la Pression Artérielle Sanglante (PAS) placé dans l'artère fémorale
- Ballonnet gonflé par de l'hélium

Contre pulsion par ballonnet intra-aortique (CPBIA)

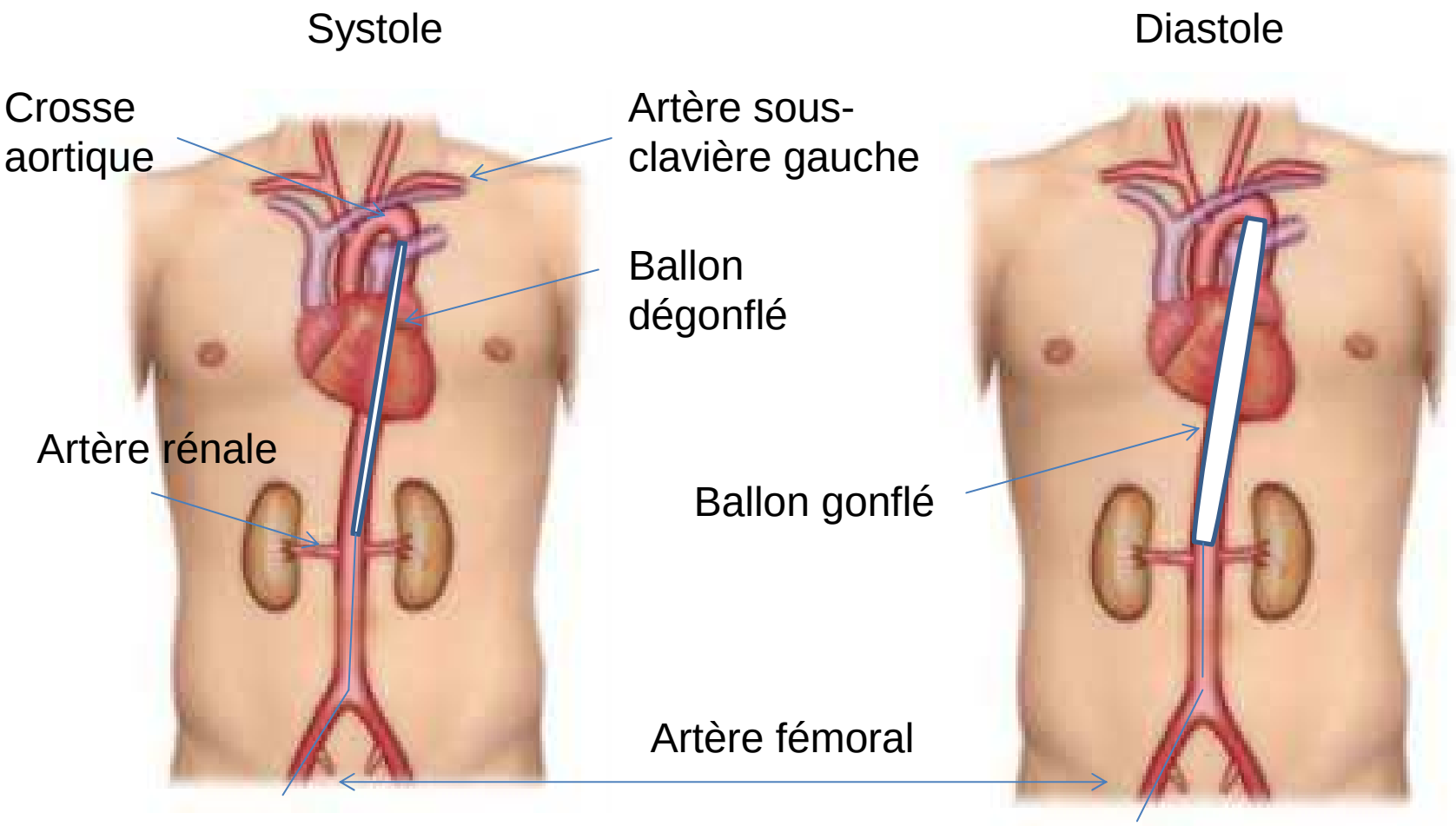

Surveillance infirmière

- Hémodynamique : surveillance de la PA, du pouls, de la SpO2
- Hémorragique : aspect du pansement, voie d'abord artérielle fémorale, PSE d'héparine
- Infectieux : surveillance de la température, portes d'entrées nombreuses avec les différents cathéters, asepsie rigoureuse !!!
- Surveillance des traitements administrés et des résultats biologiques (TCA : ratio entre 2 et 3, troponine, NFP, ionogramme, urée, créatinine)
- Pouls périphérique : vérifier qu'il y ait toujours un pouls pédieux du côté de la CPBIA
- Diurèse : relever des diurèses horaires
- Patient allongé strict, aucun lever possible, au besoin contentionner le patient
- Surveillance des points d'appuis, réalisation des soins de nursing

Chirurgie cardiaque : Pontage aorto-coronarien (PAC)

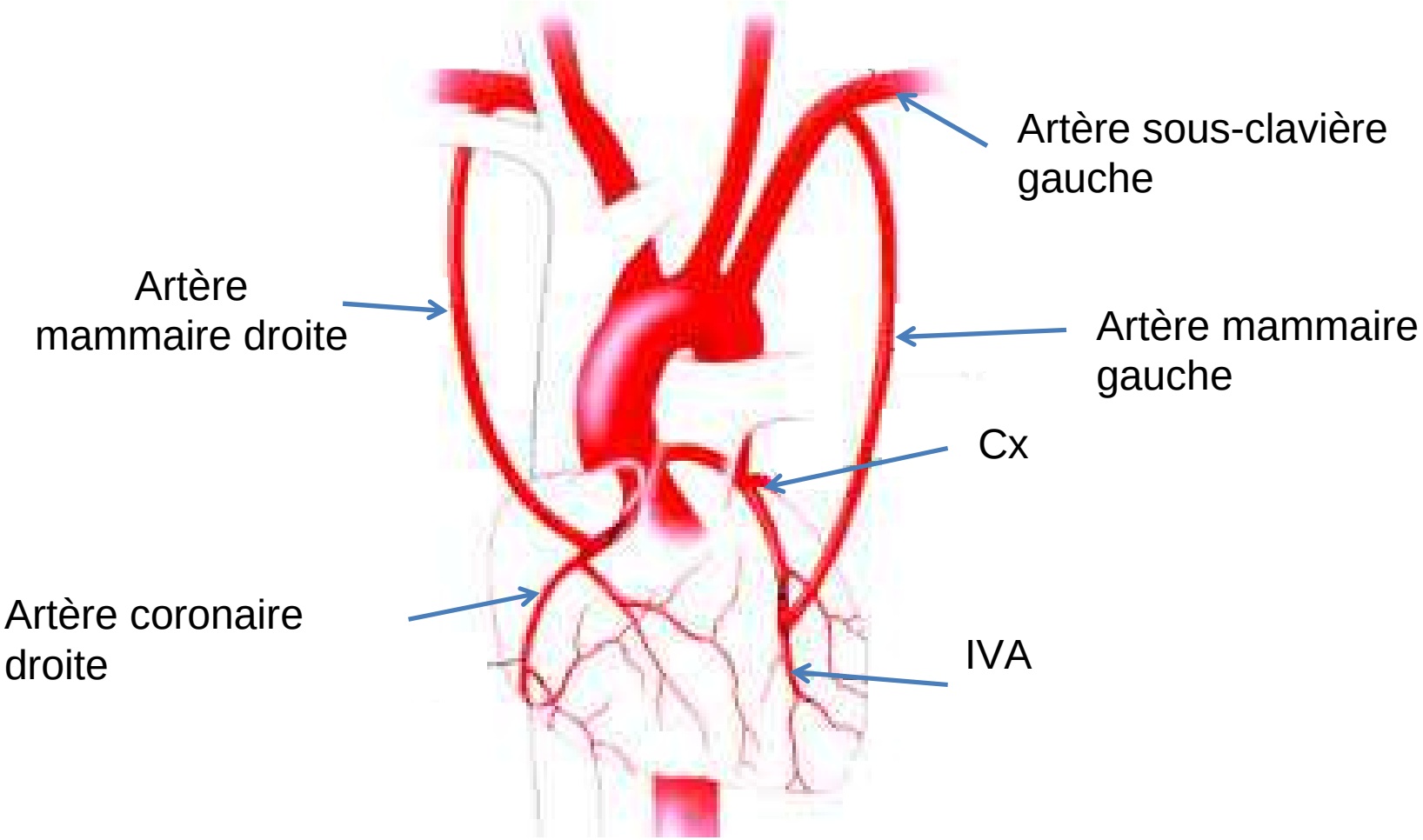

Chirurgie cardiaque :
Pontage aorto-coronarien (PAC)

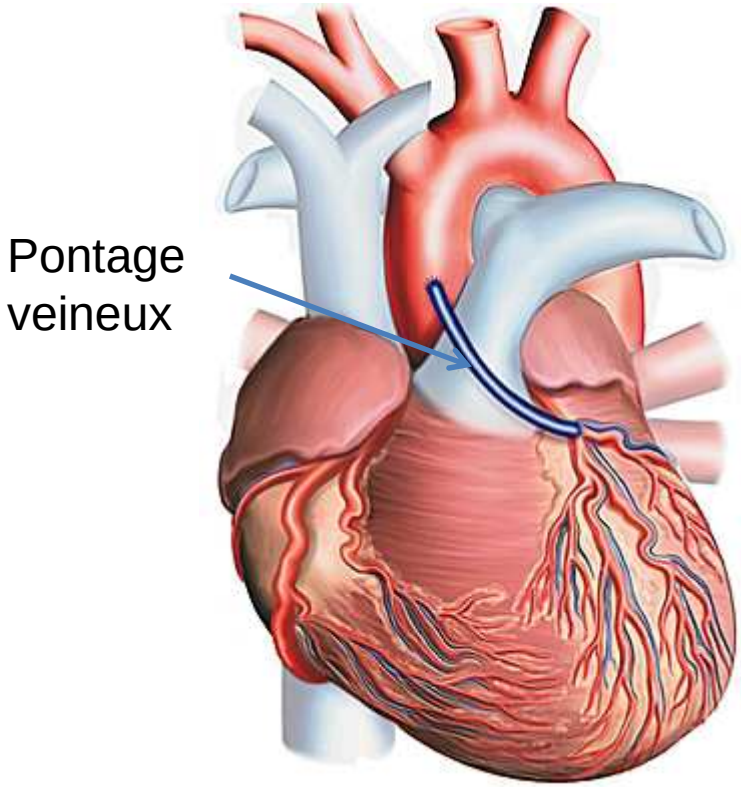

Pontage veineux :

- Durée de vie inférieure au pontage artériel
- Toujours disposé en greffon libre
- Prélevé au niveau des saphènes

Bibliographie

- Dale DUBIN, *Lecture accélérée de l'ECG*, 370 p.
- Elaine MARIEB et René LACHAINE, *Biologie humaine : Prince d'anatomie et de physiologie*, 631 p.

- Dr MARTEL-BOURCIER, A. *Sémiologie de l'ECG*, Clinique de Fontaine, 16 mai 2013
- Dr BRUNET, D. *Interprétation de l'ECG*, Clinique de Fontaine, 25 juin 2013

Sitographie

- www.cardio-paramed.com
- www.e-cardiogram.com
- www.ednes.com
- www.chirvasculaire-dijon.fr