LA “FENETRE”VAGINALE DANS LA CURE DES HYDROCELES IDIOPATHIQUES DE L’ADULTE UN PROCÉDÉ SIMPLE ET FIABLE

FALANDRY. L. , M’POUHO-APOUBA. L.

RESUME

Face aux techniques classiques, l’ouverture “fenêtré” de la vaginale, par sa simplicité technique et la qualité des résultats, mérite de trouver une place de choix dans le traitement de l’hydrocèle idiopathique.
Le principe consiste dans un premier temps, à ourler séparément les deux feuillets viscéral et pariétal formant le pourtour de la "fenêtre". Dans un deuxième temps, celle-ci est adossée par son feuillet pariétal au dartos, resté solidaire du tissu cellulaire sous-cutané, voie de drainage lymphatique.
Les deux objectifs, anatomique et physiologique sont ainsi atteints : le respect de l’habitacle du testicule, et la conservation du rôle protecteur de la séreuse sur le testicule.
Pour 83 opérés contrôlés et revus régulièrement, jusqu’à 5 ans, il y a guérison durable 9 fois sur 10, sans séquelle.

Mots-clés : hydrocèle vaginale idiopathique - traitement

SUMMARY

Among the classic techniques, the “window” cut on the tunica vaginalis, due to the simplicity of the procedure and the quality of the results obtained, can be considered a choice solution for the treatment of idiopathic hydrocele.
The first stage of this management technique consist in folding separately the two layers, visceral and parietal, which will form the borders of the “window”. The second stage will consist in attaching the window opening by the layers to the dartos, which united to the underlying subcutaneous layer, will form an exellent tract for a lymphatic drain.
The two objectives, anatomical and physiological are thus obtained : the testicular cockpit is preserved and the protective function of the tunica vaginalis on the testicle is conserved.
In 9 out of 10 cases cure without after effects was obtained for 83 operated patients, regularty followed up until 5 years.

Key words : idiopathique hydrocele vaginalis - treatment.

Service d’urologie (Dr L. Falandry)
Centre Hospitalier Universitaire de Libreville, Université Omar Bongo
Libreville, GABON

La recherche d’un procédé de cure chirurgicale de l'hydrocèle idiopathique de l’adulte, pourrait paraitre vaine en 1993, si l’attention de nombreux chirurgiens portée sur les complications de cet acte chirurgical, de réputation aisée, ne montrait l’actualité de ce sujet. Le risque de récidive demeure encore pour beaucoup élevé et les résultats bien souvent décevants pour le patient.
Depuis 10 ans, nous associons dans la cure de l’hydrocèle, le respect de la vaginale, à une ouverture limitée de la séreuse (4), dont le pourtour est adossé aux tissus celluleux profonds par l’intermédiaire du dartos. Cette ouverture “fenêtrée” nous a donné des résultats excellents avec des taux de récidive de moins de 3 % après un long délai d’obser-vation.

TECHNIQUE

Imaginée dans son principe par OZDILEK en 1957 (4), la technique de l’ouverture “fenêtrée” a été reprise par MARILL en 1974 (3). L’intervention basée sur une meilleure connaissance des données anatomiques et physiopathologiques, a pour objectif, de corriger le déséquilibre des échanges hydrostatiques entre la sécrétion et l’absorption au niveau de la séreuse, dont le dysfonctionnement est à l’origine de l’épanchement, soit par excès de sécrétion, soit par défaut du drainage lymphatique (3).

- Toujours précédée d’une échographie destinée à faire le bilan du contenu épididymo-testiculaire, l’intervention proprement dite, de réalisation extrêmement simple, est menée sous anesthésie loco-régionale, type rachi-anesthésie, mais de façon tout aussi aisée, sous anesthésie locale.
- Le premier temps opératoire concernant l’abord de la vaginale par voie scrotale, n’a rien de particulier. Située de préférence sur la face postérieure du scrotum, l’incision transversale intéresse tous les plans jusqu’au niveau de la vaginale. Elle est relativement courte de façon à respecter le plus possible, les voies lymphatiques

(Fig. 1). L'hydrocèle est ensuite ponctionnée à l'aiguille avec prélèvement du liquide pour une étude chimique et cytobactériologique (Fig. 2).

Figure 1

Figure 2

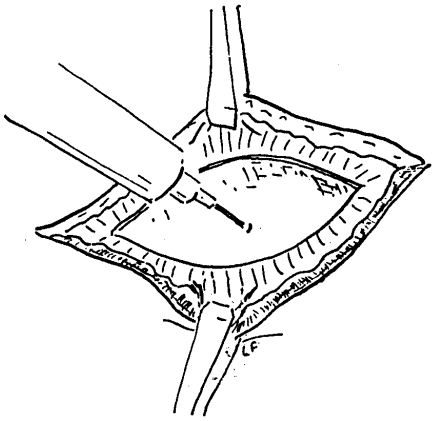

- La vaginale est ensuite ouverte, sans excès de manière à permettre la vidange complète du liquide, ainsi qu'une exploration de l'ensemble testico-épididymaire non extériorisé. Aucune résection vaginale n'est réalisé, exceptée, par exemple une biopsie.
- Le deuxième temps réalise l'ouverture "fenêtrée" de préférence à distance de la ligne de réflexion testiculaire. Celle-ci minutieusement confectionnée, en ourlant le pourtour des deux feuillets de la vaginale à l'aide de deux surjets séparés et légèrement décalés de manière à bien individualiser l'espace celluleux qui les sépare (Fig. 3).

Figure 3

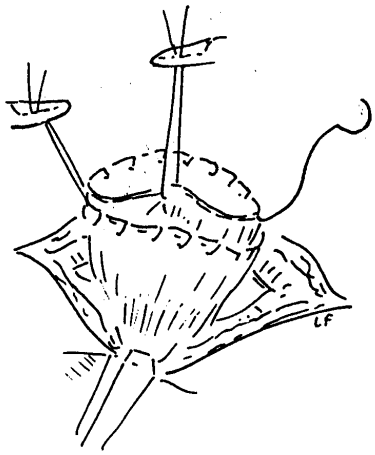

Le surjet est réalisé au fil fin lentement résorbable de vicryl 4/0, en évitant toute tension qui pourrait en rétrécir l'ouverture. Il importe de s'assurer que l'ouverture ne permet pas la luxation du testicule.

Enfin, à l'aide d'une série de points séparés, le pourtour de la fenêtre est accolé par son feuillet pariétal au dartos, resté solidaire du tissu cellulaire sous-cutané, riche en rameaux lymphatiques (Fig. 4).

Figure 4

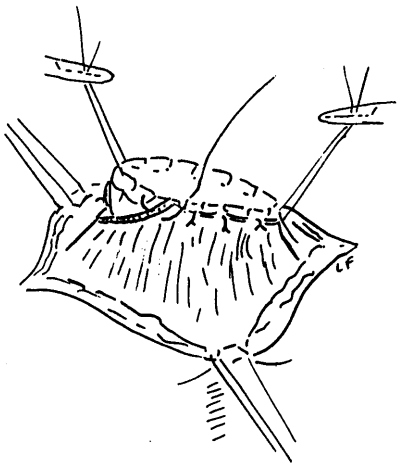

- Une hémostase particulièrement attentive, rend le drainage inutile.
- Fermeture sous-cutané, puis de la peau, suture à l'aide d'un surjet de fil résorbable.

Un point particulier de tactique est la nécessité d'un abord inguinal, lorsque existe une hernie inguinale associée, la persistance d'un processus péritonéo-vaginal à réséquer ou lorsque une anomalie testiculaire est suspectée.

RÉSULTATS

Quatre vingt trois interventions ont été réalisées depuis 1982 selon ce procédé. L'hydrocèle était bilatérale 4 fois. La majorité des opérés avaient entre 18 et 35 ans avec des extrêmes allant de 8 ans à 65 ans. Les malades ont tous été suivis et revus régulièrement à 6 mois, 1 an, et à 5 ans pour les observations les plus anciennes. La qualité des résultats a été appréciée à la fois par l'examen clinique, l'échographie, et 14 fois, par un spermogramme.
Les résultats ont été excellents 74 fois (scrotum souple, indolore, de volume normal), moyens 6 fois et mauvais 3 fois.
Ces résultats moins satisfaisants concernaient des patients avec des hydrocèles importantes, anciennes pour lesquelles 4 fois une complication infectieuse locale a donné lieu à un écoulement qui s'est tari spontanément 3 fois et a nécessité une reprise 1 fois. Même après cette reprise, il n'y a pas eu de récidive.

DISCUSSION

Nous voudrions souligner deux points en faveur de la technique :

Sur le plan physiologique, la conservation de la vaginale nous paraît important en raison de son rôle protecteur sur la gonade.Par l'intermédiaire de son feuillet viscéral elle reste au contact de l'albuginée, éliminant toute possibilité de sclérose testiculaire, ainsi que toute altération de la spermatogène (3).

Sur le plan anatomique, il s'agit d'une intervention atraumatique, respectant "l'habitacle" du testicule, qui conserve de ce fait une mobilité intra-scrotale immédiate sans une quelconque modification de volume ni de consistance. Il s'ensuit moins de douleurs post-opératoires, qu'après les techniques habituellement utilisées (plicature de la vaginale, résection de la séreuse) (102).
Néanmoins, il est à noter un point négatif, la contre-indication formelle de ce procédé, pour les vaginales remaniées à type de vaginalite, à fiortoti pachyvaginalite, ainsi que dans les cas d'affections scrotales parasitaires (scrotum éléphantiasique).

CONCLUSION

Ayant le mérite d'une extrême simplicité, la confection d'une ouverture "fenêtrée" de la vaginale totalement respectée, apporte une solution élégante, efficace et sûre dans la cure chirurgicale de l'hydrocèle. Ce procédé s'adresse surtout à l'hydrocèle idiopathique de l'adulte avec vaginale saine.

BIBLIOGRAPHIE

1 - ABECASSIS R - BARON J.C.
Traitement chirurgical des hydrocèles de l'adulte.
Editions techniques. Encycl. Med. Chir. (Paris France)
Techniques Chirurgicales Urologie-Gynécologie. 41400, 1991, 4 p.
2 - LORD. P. H.
Une intervention sans risque hémorragique dans le traitement de l'hydrocèle idiopathique.
Brit. J. Surg. 1964, 51, (12), 914-916.
3 - MARILL R. M. , BEKHECHI, T. , SOLASSOL. A., BEKHECHI, C.
Le traitement de l'hydrocèle vaginale idiopathique par la technique d'Ozdilek modifiée.
Ann. Urol. 1980, 14, (2), 69-72.
4 - ODZILEK J.
The pathogenesis of idiopathic hydrocele and a simple operative procedure.
Urol. (Baltimore) 1957, 77, 282-284.