# UE Biopathologie cellulaire et tissulaire
# Anatomie pathologique
# Modalités d'enseignement 2015-2016

**En L2** **5 cours, 2 h** **2 ED 2 heures**

**CM** : Intro anapath, lésions élémentaires, inflammation x2, métabolique
Dont deux cours interactifs (lésions élémentaires et cicatrisation/inflammation chronique
À préparer et venir avec son **smart phone**.
**2 ED**, lames virtuelles

- ***http://moodle.sorbonne-paris-cite.fr/***
- ***aller à enseignements/anatomie pathologique/L2-L3/***
- ***et choisir l'UE correspondante à l'ED***

Interventions anapath dans d'autres UE : 9,11, 12, 13 (reproduction, locomoteur, respiratoire, cardiovasculaire)

Examen L2 , durée 1h30

Intégré dans UE Biopathologie cellulaire et tissulaire

2 questions rédactionnelles (Biophysique/ Histologie/ Ana Path), y compris sur l'ED avec images intégrées dans la question

Une partie des 30 QCM

**En L3,** Pathologie tumorale UE oncologie, digestif, uro, neurosensoriel, cutané.

# Votre référence

http://umvf.univ-nantes.fr/anatomie-pathologique/

## Pathologie générale

Collège universitaire français des pathologistes.

Coordination : JF Emile….

Campus illustré. Elsevier. 2012

*« Polycopié UMVF »*

# Anatomie et Cytologie Pathologiques

*Anne Lavergne-Slove*

## 1- Buts, techniques, résultats

## Anatomie pathologique générale

Etude des grands processus pathologiques à l'échelon cellulaire et tissulaire

- ✓ Inflammation
- ✓ Pathologie vasculaire
- ✓ Désordres nutritionnels et métaboliques
- ✓ Processus tumoraux

## Anatomie pathologique spéciale

Etude des lésions dans un tissu ou viscère particulier

pathologie pulmonaire, digestive, dermatopathologie, néphropathologie, neuropathologie ….

# Diagnostic anatomo-pathologique
# = démarche diagnostique

Vous

Qu'est ce qu' « Il » a ? Qu'est ce que c'est ?

Est ce que c'est grave ?

Quel traitement le plus efficace ?

## Faire des prélèvements

Nous regardons à l'œil nu

au microscope

Nous répondons aux questions

# Démarche pour le diagnostic

## Un Patient



## Vous, Clinicien



Biologie
Imagerie

## Prélèvements

? Diagnostic

? Pronostic

? Traitement

Nous, médecin
Anatomo-pathologiste





Demande d 'examen

Compte rendu « ana-path »



# Ana-path : étude des **lésions**

Survenant au cours d'une maladie,

**prélevées** puis examinées

A l'oeil nu : **macroscopie**

Avec un **microscope**

- *Photonique (« microscopie optique », G x 1000)*
  - Sur des cellules isolées : **cytologie**
  - Sur des tissus : **histologie**

    Biopsie, pièce opératoire, autopsie
- *Electronique : ultrastructure (Gx40000)*

**Tissu**

Ensemble de cellules et de substances intercellulaires

**Lésion**

Toute altération morphologique d'un élément vivant

- ✓ organite
- ✓ cellule
- ✓ tissu
- ✓ viscère

décelable par un quelconque moyen d'observation

Au cours d'un état pathologique

cause ou conséquence d'un processus morbide

# Conditions préliminaires de l'examen anatomopathologique

**Parce que** le diagnostic

repose sur une interprétation, et non une mesure exacte

est un diagnostic anatomo-clinique

Patient : renseignements +++

- Etat civil
- Antécédents, symptomatologie actuelle
- Traitements en cours ou passés
- Biologiques
- Imagerie
- Explorations endoscopiques

# Prélèvements

Analyse **cytologique**

Analyse **macroscopique**

Analyse **histologique**

- ✓ Techniques
- ✓ Différents types de prélèvements
  - Pièce opératoire
  - Biopsies
- ✓ Autopsies

## Cytologie

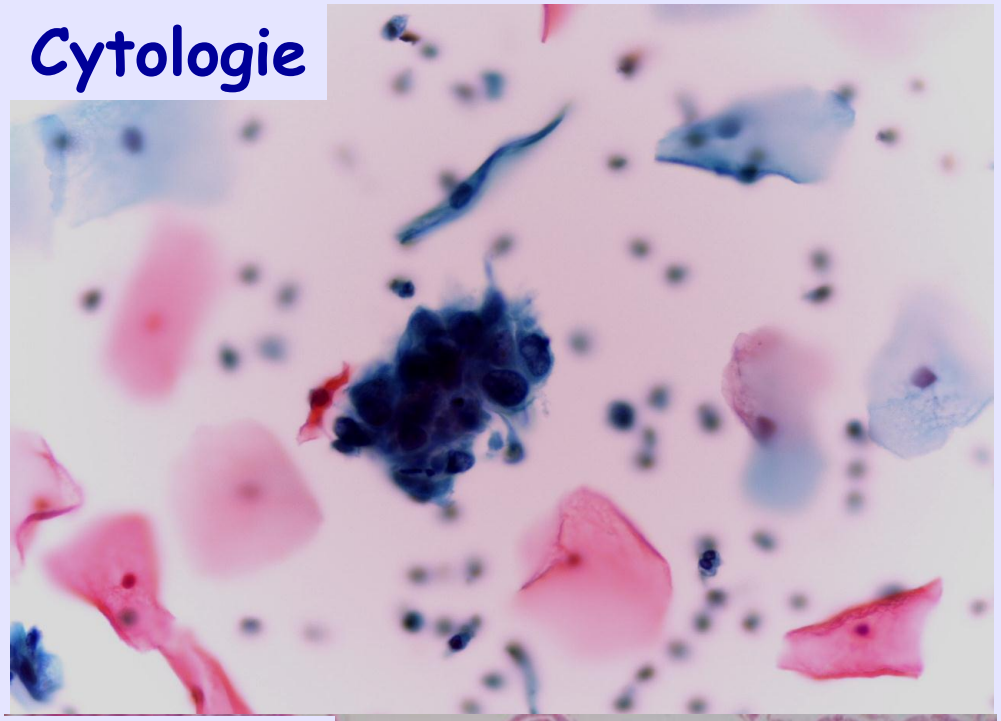

## Macroscopie

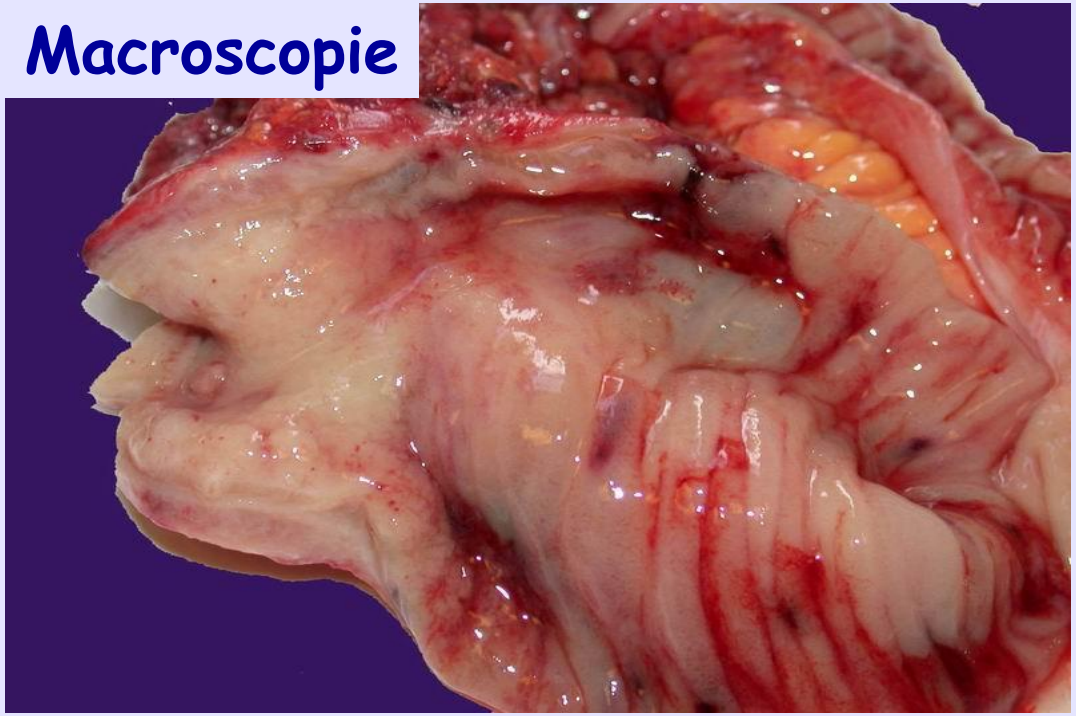

## Histologie

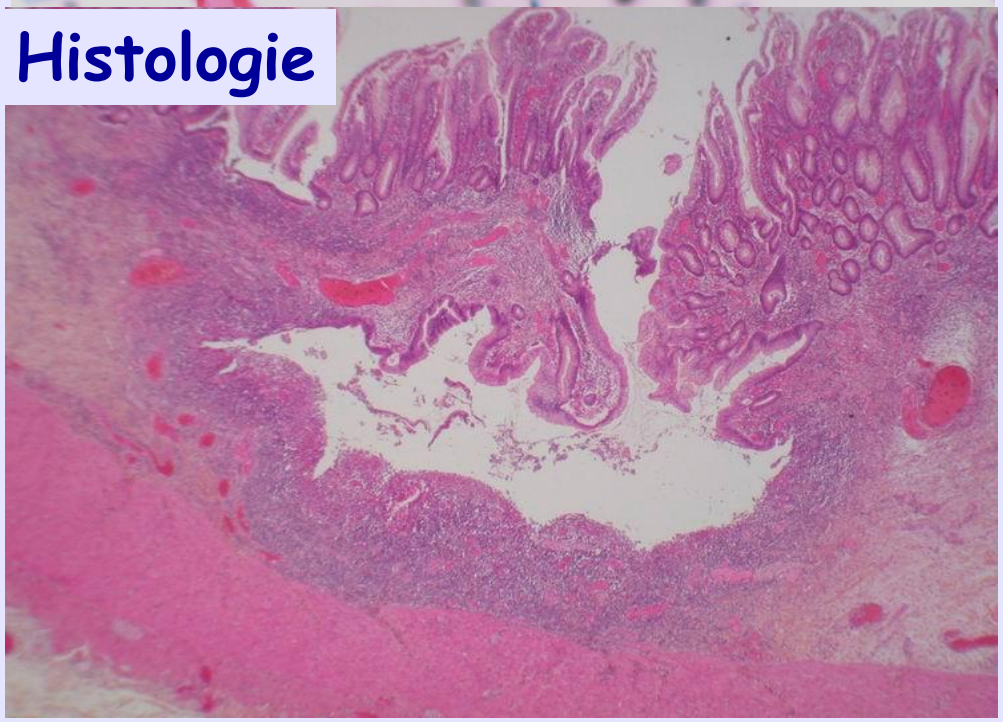

## Biologie moléculaire « in situ »

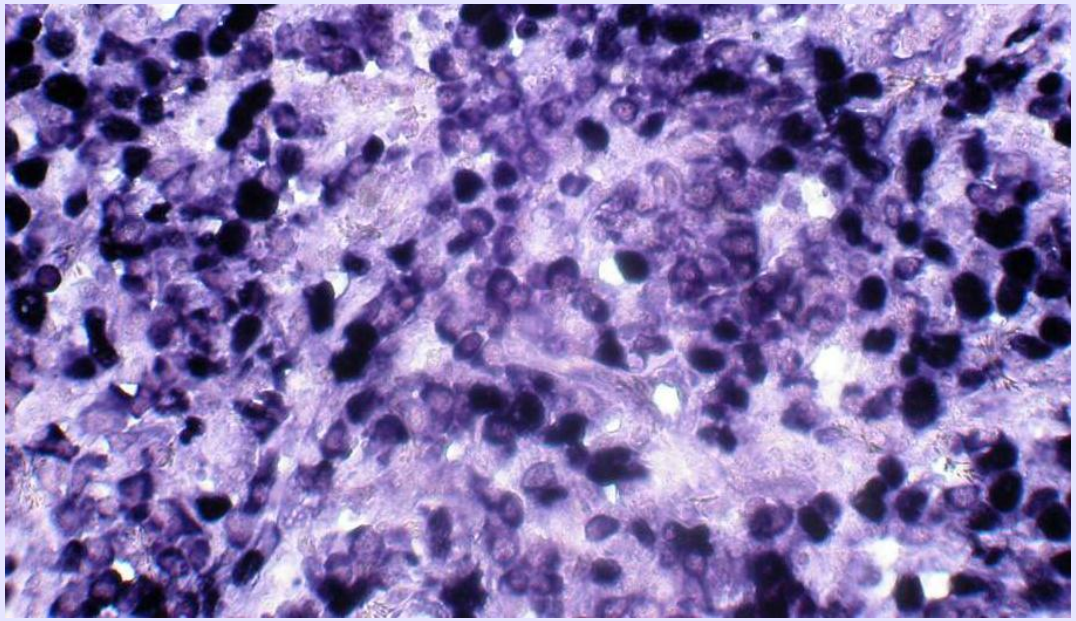

# Prélèvements

Analyse cytologique

*Analyse macroscopique*

*Analyse histologique*

- ✓ *Techniques*
- ✓ *Différents types de prélèvements tissulaires*
  - *Pièce opératoire*
  - *Biopsies*
- ✓ *Autopsies*

# Cytologie

Etude de cellules isolées, déposées sur une lame de verre

Catégories de prélèvement

- Liquides
  - ✓ Physiologiques : liquide céphalo rachidien
  - ✓ Epanchements des séreuses : pleurésie, ascite, péricardite
  - ✓ Lavage : broncho-alvéolaire
- Grattage ou brossage : muqueuses (buccale, génitale, bronchique) « frottis » col utérin
- Appositions de pièces opératoires
- Ponction à l'aiguille, +/- contrôle écho, scanner..
  - ✓ Masse ou organe plein /kyste: gg, nodule sein, thyroïde…

# Cytologie

## Techniques

- **Cytologie en milieu liquide ++**

  « réserve » de matériel en cas de besoin

Immersion immédiate des cellules (obtenues par ponction, frottis…) dans le milieu de conservation

Suspension

Dispersion puis concentration (filtration et/ou centrifugation)

Transfert en couche mince sur une lame.

Permet les techniques d'immunocytochimie, biologie moléculaire : hybridation in situ.. (virus HPV)

# Cytologie

## Techniques

- **Frottis traditionnel, ancien**
  - ✓étalement **d'emblée** ou à partir du culot de centrifugation d'un **liquide** ou de la **brosse**...
  - ✓doit être fait rapidement +++ après le prélèvement
- **Appositions** ou empreintes

On ne dispose pas alors de réserve de « matériel »

- Séchage à l'air ou fixation par une laque
- Colorations : Papanicolaou, MGG

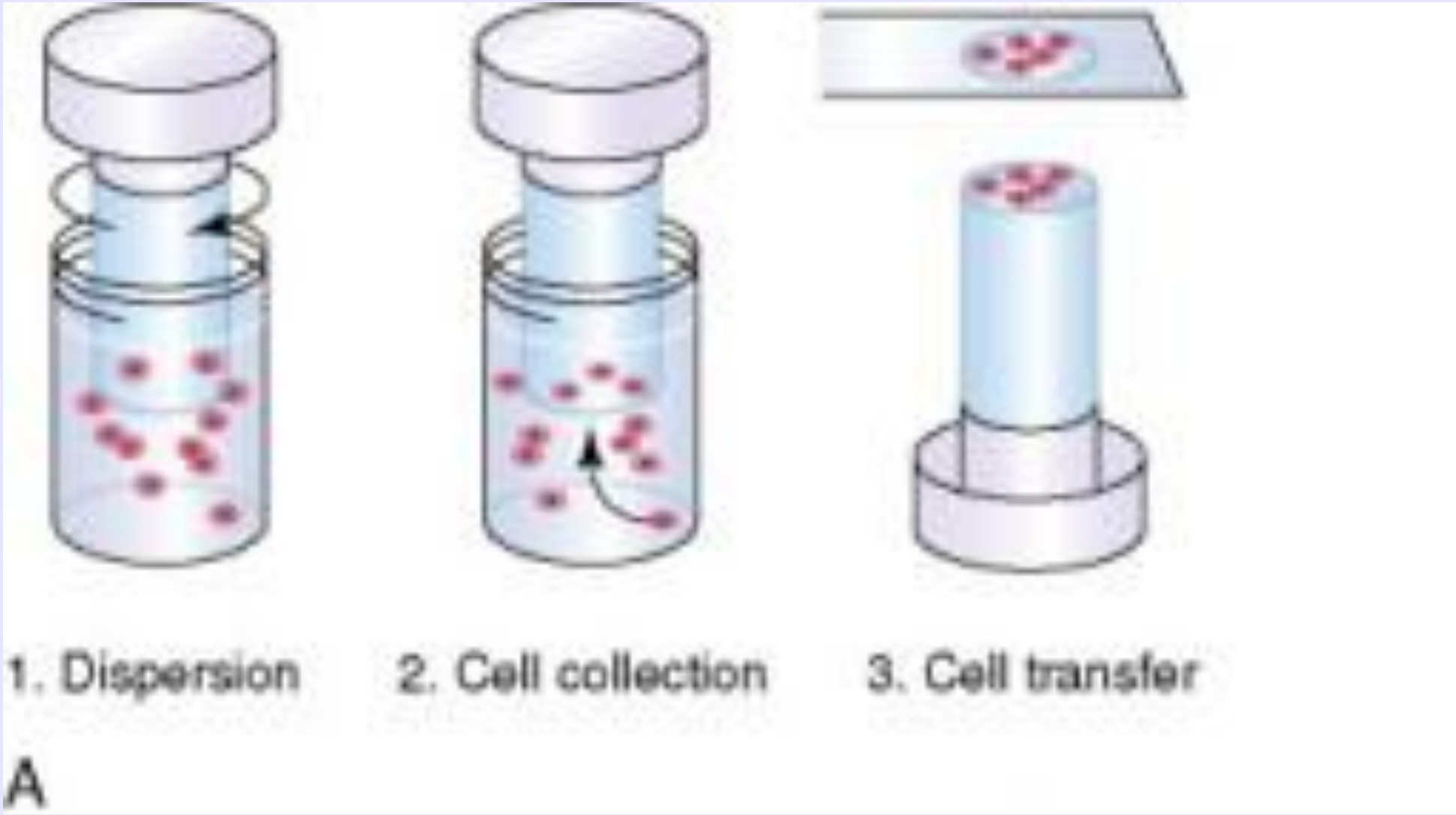


Cytologie en milieu liquide

B150222222
Enclo

B1513922
Lariboisiere
LPAPA
3
ThinPrep®

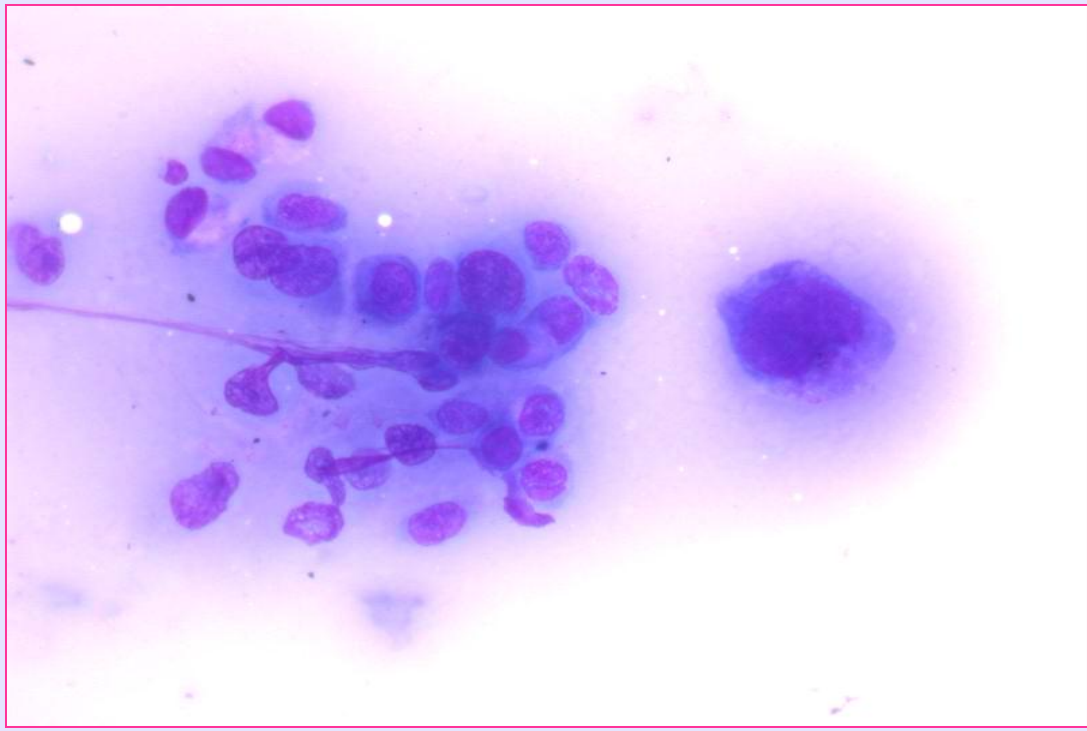

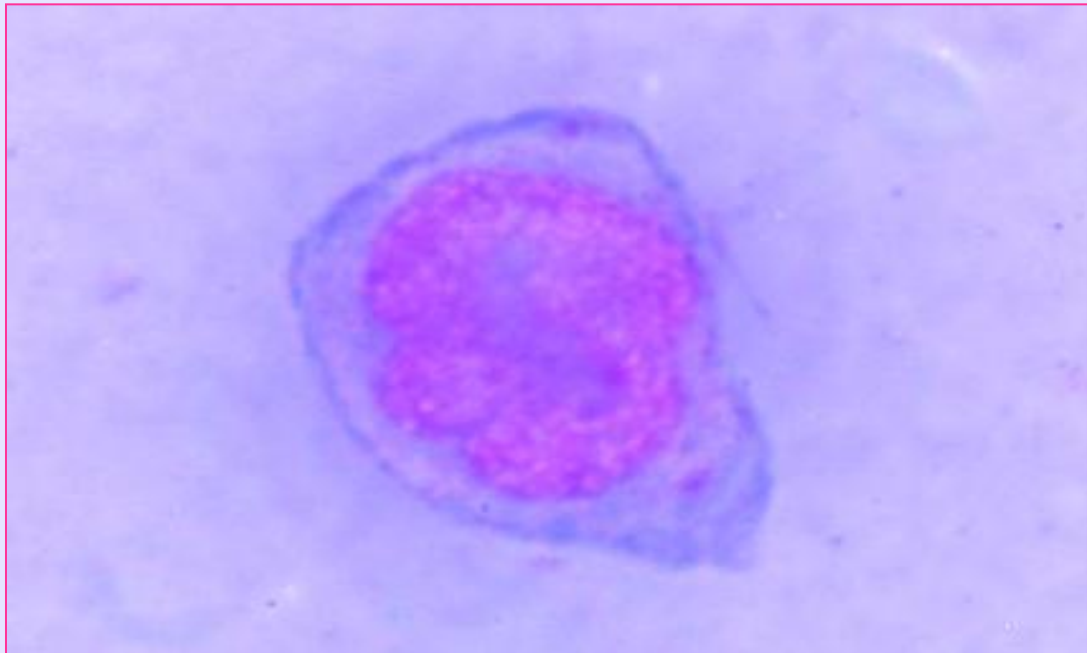

# Apposition

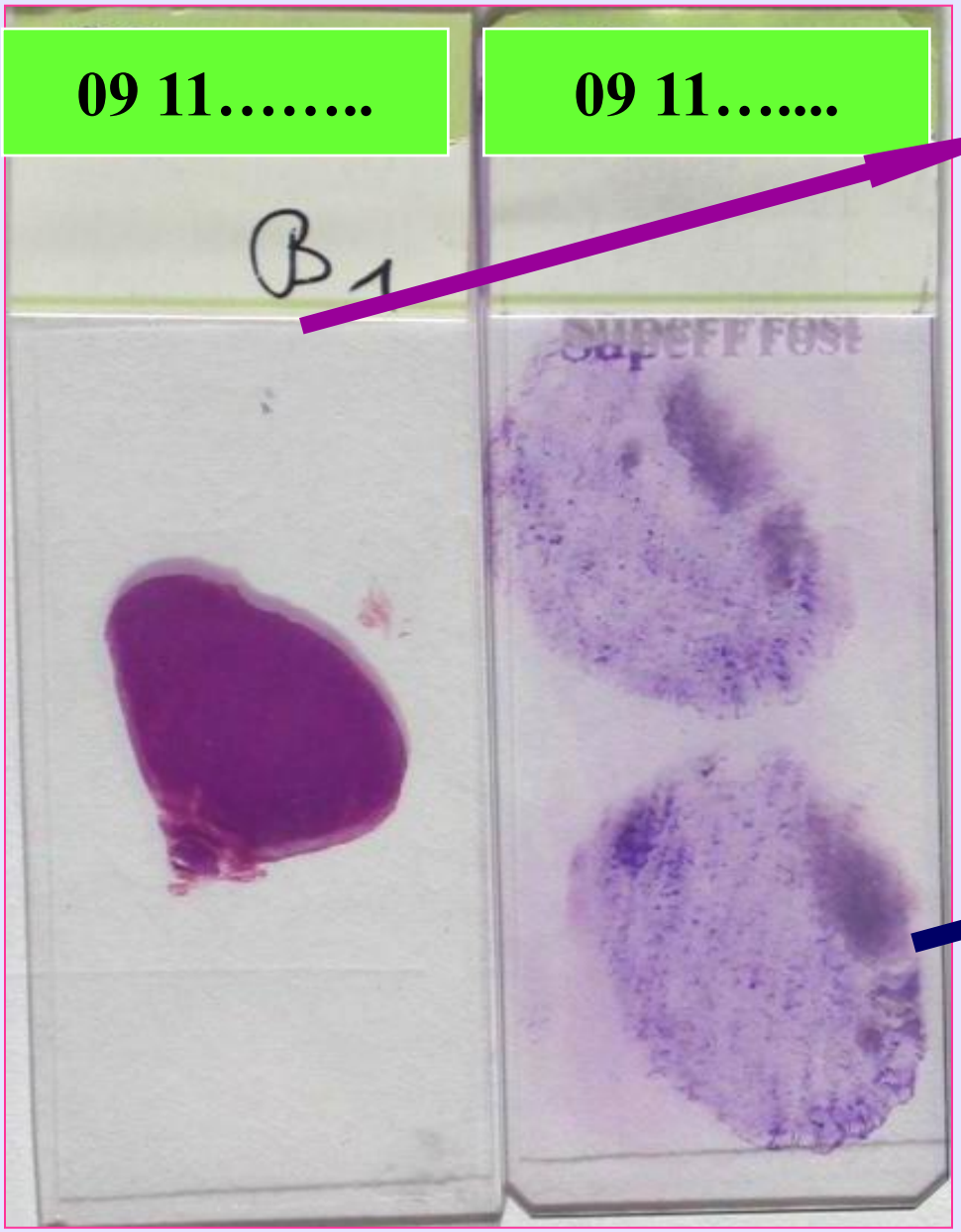


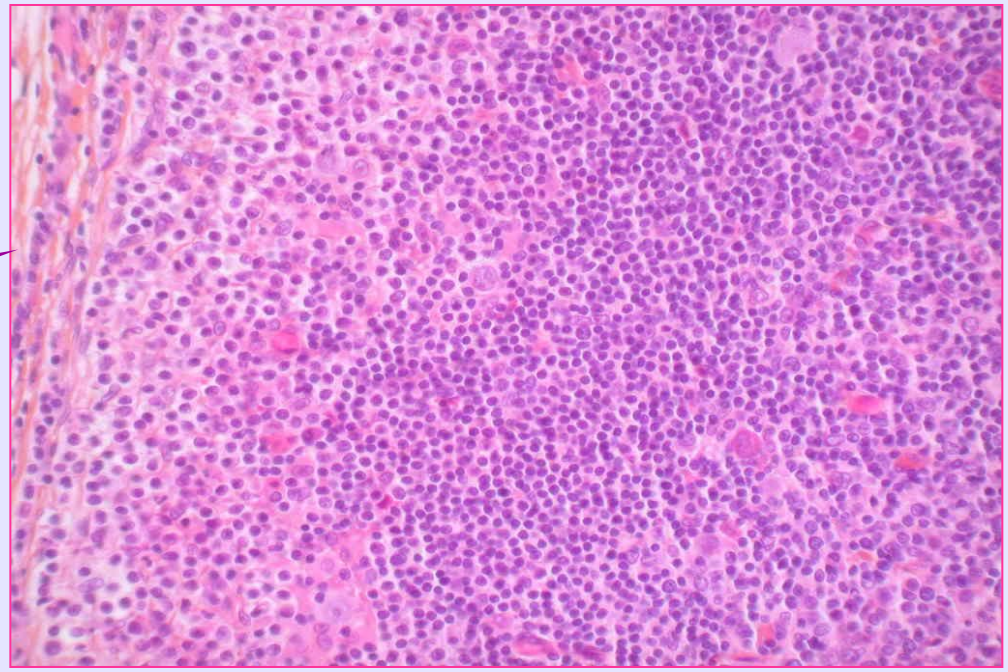

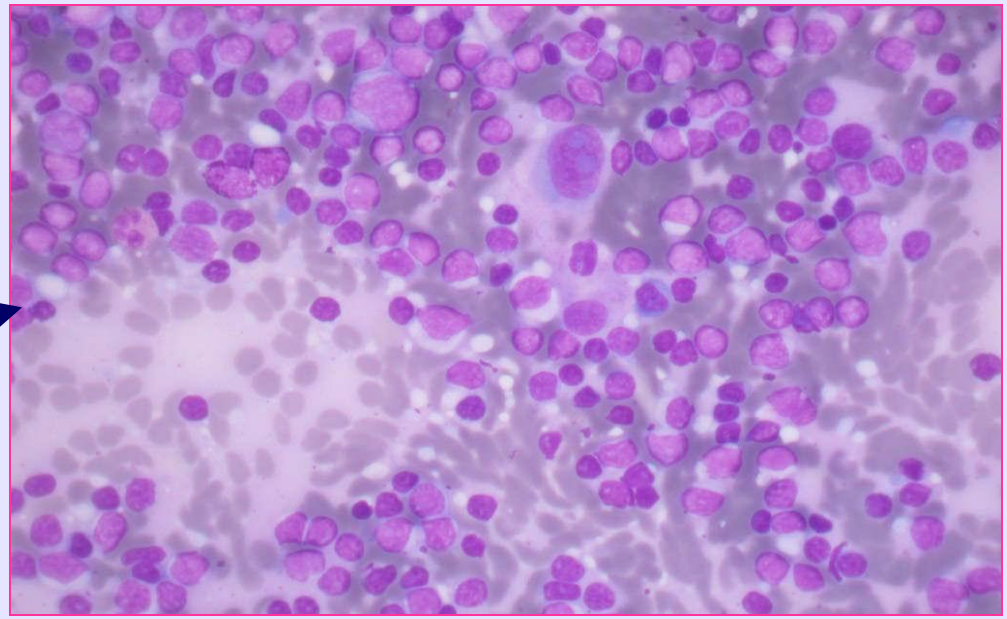

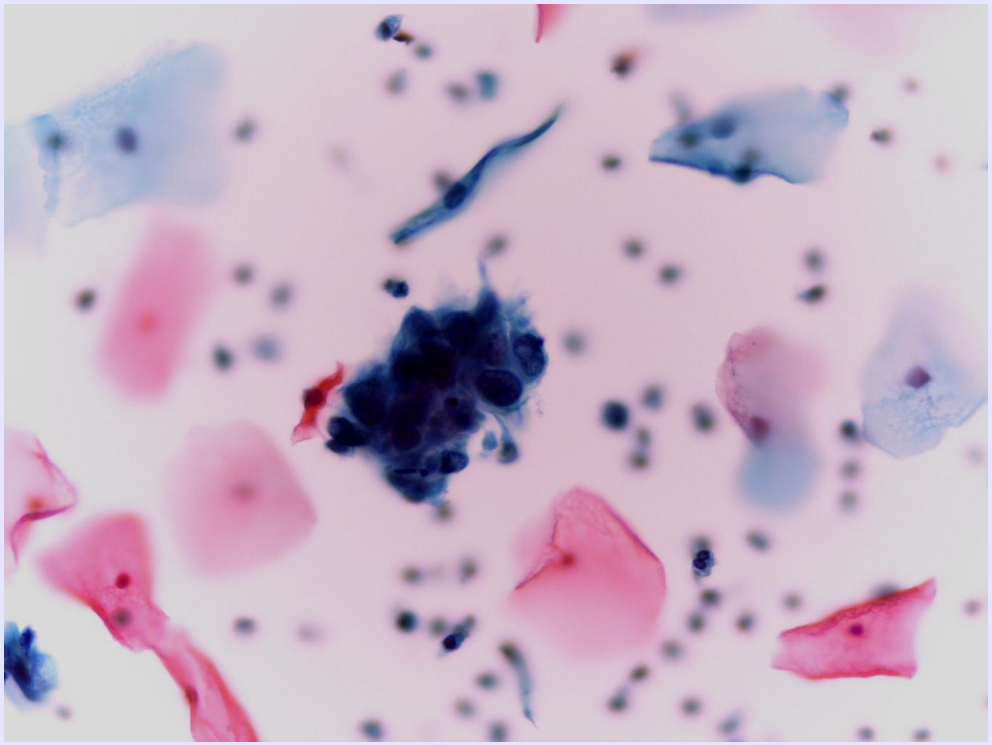

**« Frottis »** col utérin

*Examen **cytologique***
*Coloration Papanicolaou*
*Amas de cellules anormales*

*=> confirmation histologique sur biopsie nécessaire*

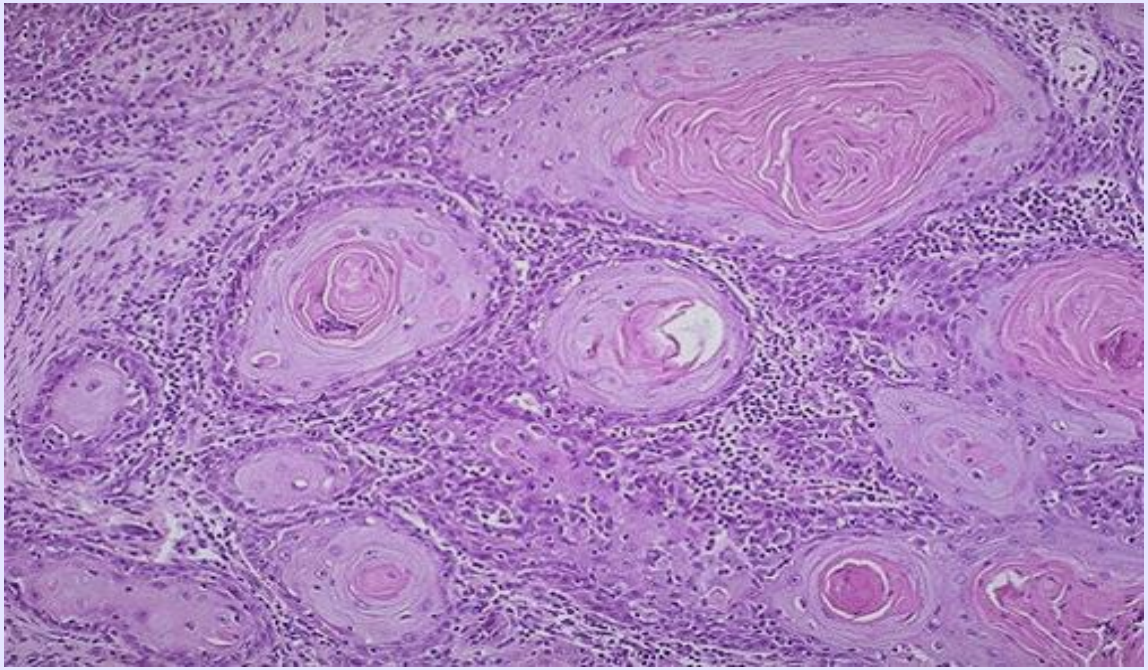

**Biopsie** du col utérin

*Carcinome épidermoïde du col de l'utérus*

# Cytologie

## Indications

- Répétitif, peu traumatisant, rapide
- Accès non chirurgical à une lésion profonde, nature?
- Dépistage (gynéco), surveillance
- Complément d'examen histologique (hématologie)

## Limites

- Qualité technique : étalement, **fixation** rapide +++
- Morphologie des cellules tumorales (normale, ...modifications liées aux traitements, radiations)
- Histologie de "contrôle" si suspicion de malignité, dans tous les cas possibles

# Prélèvements

Analyse cytologique

Analyse macroscopique

Analyse histologique

- ✓ Différents types de prélèvements tissulaires
  - Biopsies
  - Pièce opératoire
  - Autopsies
- ✓ Techniques

# Pièce opératoire

**Fraîche** / fixée

Exemples : colon, thyroïde, parotide, rein, prostate.

Sur la pièce fraîche : prélèvements particuliers

Congélation et conservation en tissuthèque Fixations diverses (glutaraldéhyde), Appositions pour cytologie

Photos

Examen macroscopique

- ✓ Orientation anatomique et lésionnelle
- ✓ Mesures, Prélèvements usuels : lésion(s), ganglions, limites….

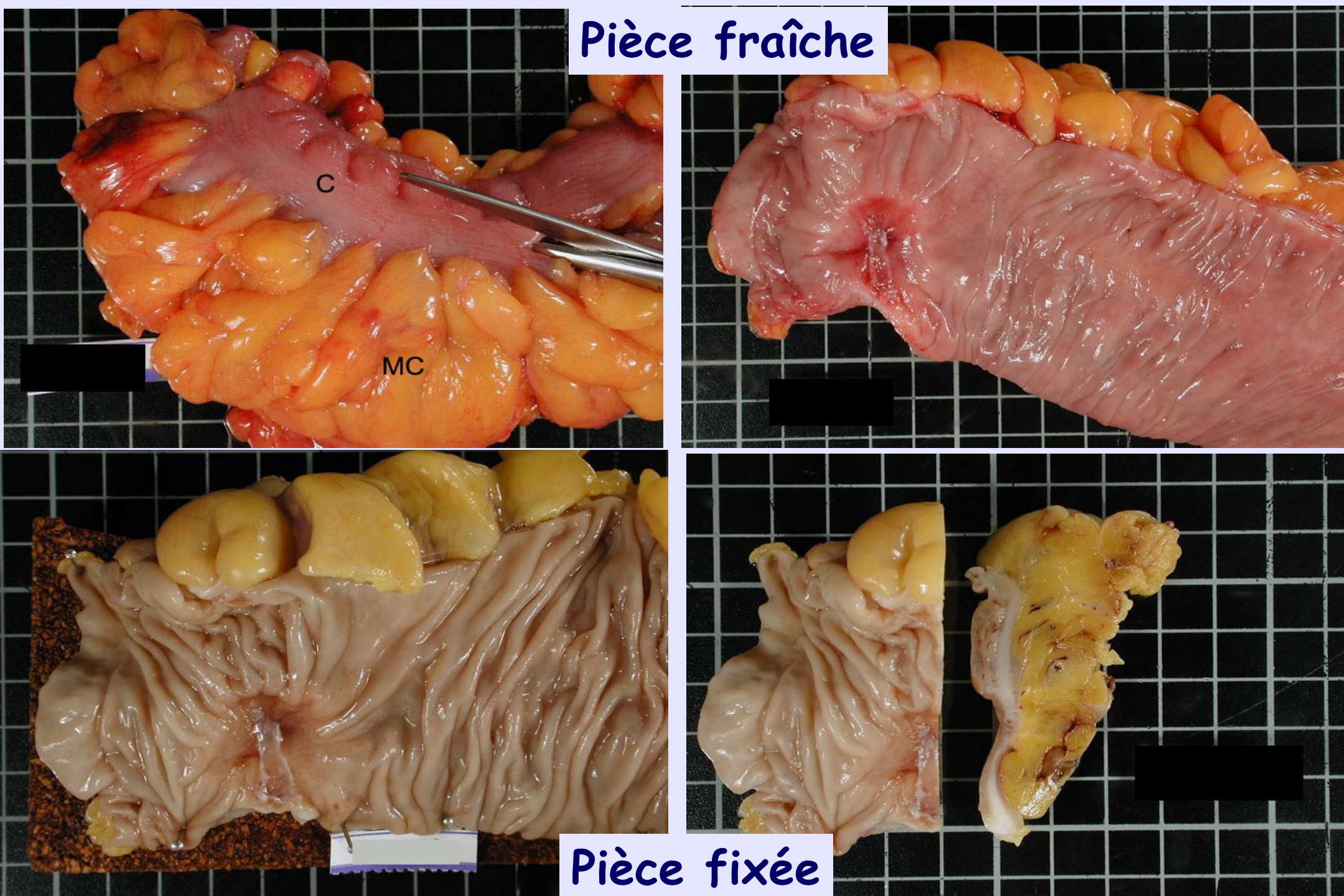
Pièce fraîche
C
MC
[redacted]
[redacted]
[redacted]
Pièce fixée

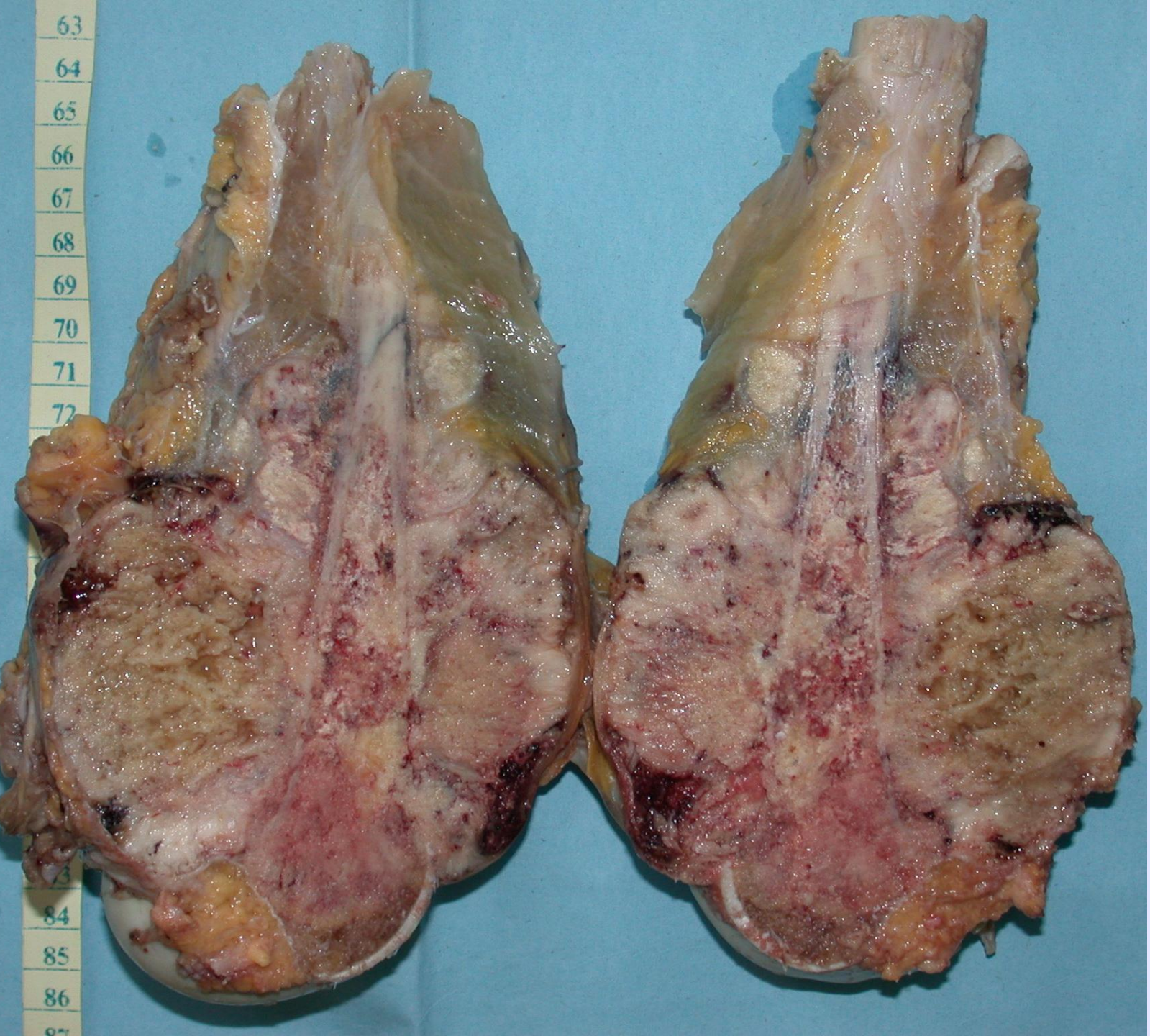


**Fémur, extrémité inférieure**

**Ostéosarcome**

# Prélèvements

Analyse cytologique

Analyse macroscopique

Analyse histologique

- Différents types de prélèvements
  - Pièce opératoire
  - Biopsies
  - Autopsies
- Techniques

# Biopsie

Prélèvement d'un fragment de tissu sur un être vivant

« simple » : partie de la lésion

« exérèse » : totalité de la lésion dans la biopsie

« ponction biopsie » : utilisation d'un trocart, d'une aiguille

Techniques

- ✓ à l'aiguille : organes pleins (foie, rein, prostate...)
- ✓ au trocart : os, ostéo-médullaire
- ✓ à la pince : voies aériennes, tube digestif
- ✓ au bistouri : peau, muqueuses
- ✓ chirurgicale
- ✓ stéréotaxique

# Valeur des biopsies

- ✓ Taille. Ex : artérite de Horton : lésions segmentaires, biopsie d'artère temporale > 15 mm
- ✓ Nombre. Hétérogénéité des tumeurs, lésions focales
- ✓ Choix de la zone biopsiée : éviter les zones de nécrose et d'hémorragie, les prélèvements trop superficiels par ex sous muqueuse rectale pour recherche amylose…
- ✓ Bonne préservation des tissus : ne pas étirer, écraser, griller au bistouri électrique
- ✓ Repérer la topographie des biopsies multiples, dans des flacons bien identifiés

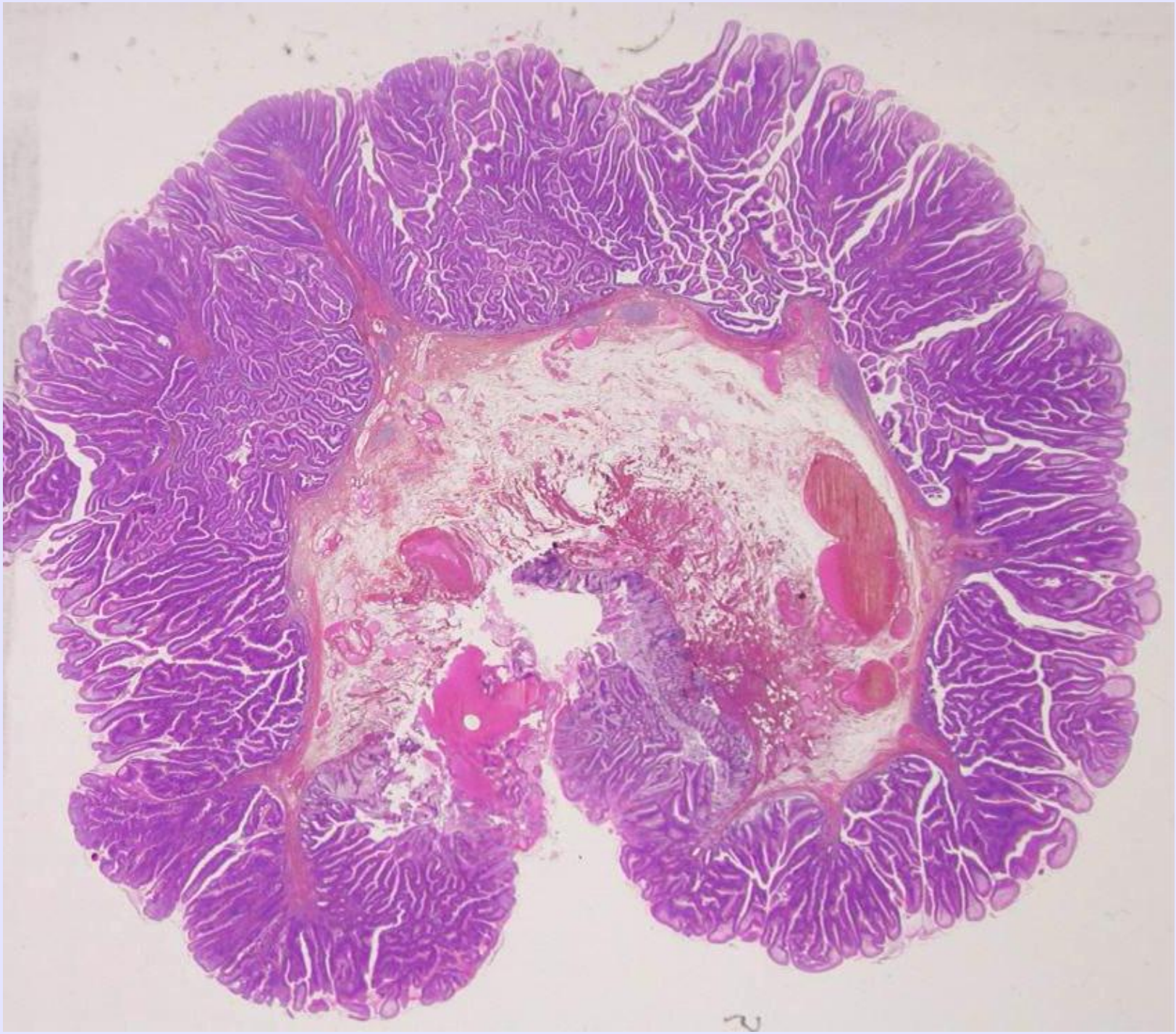

Biopsie colique

Biopsie exérèse d'un adénome

# Biopsie hépatique

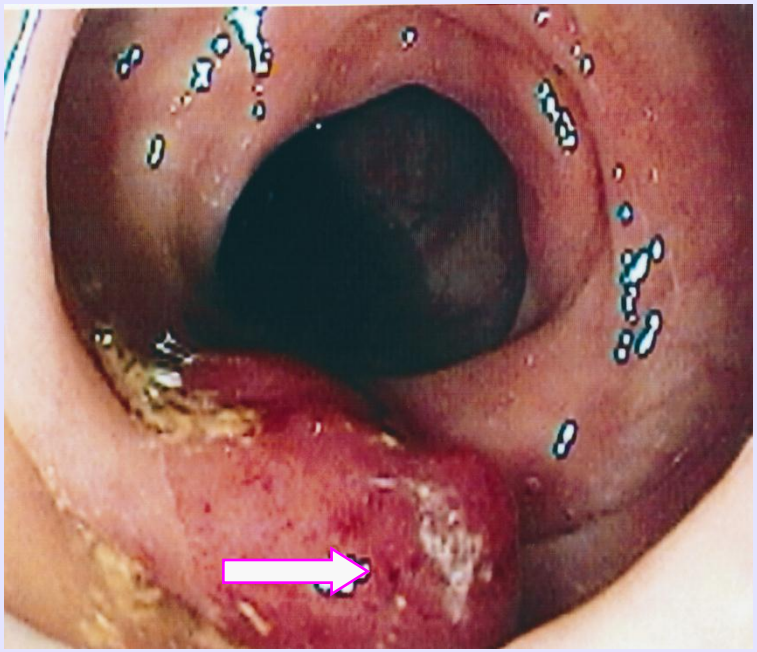

55 ans
Troubles du transit

Coloscopie
Lésion sténosante, ulcérée

Biopsies
Adénocarcinome

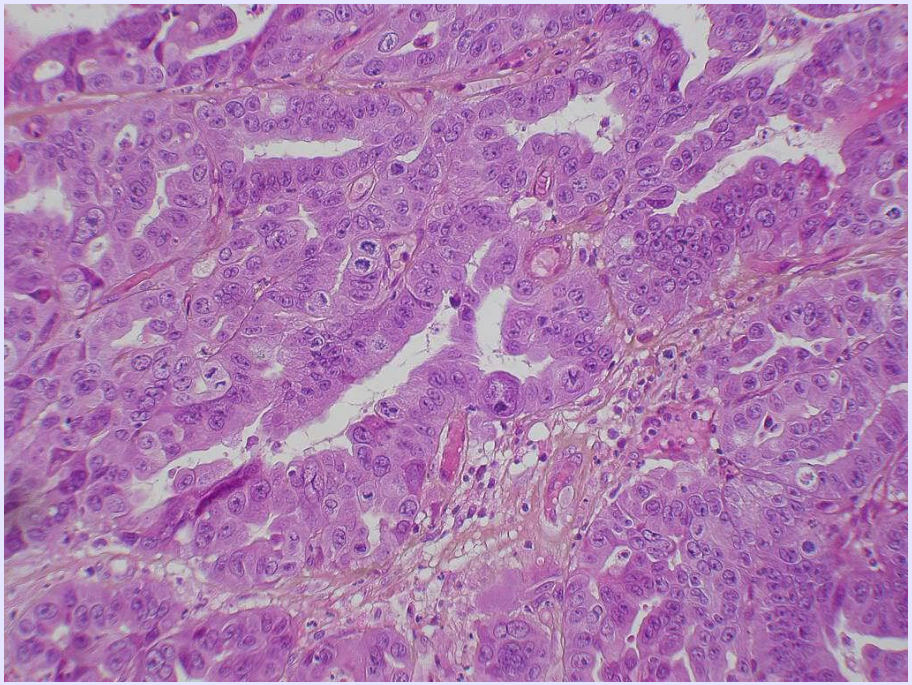

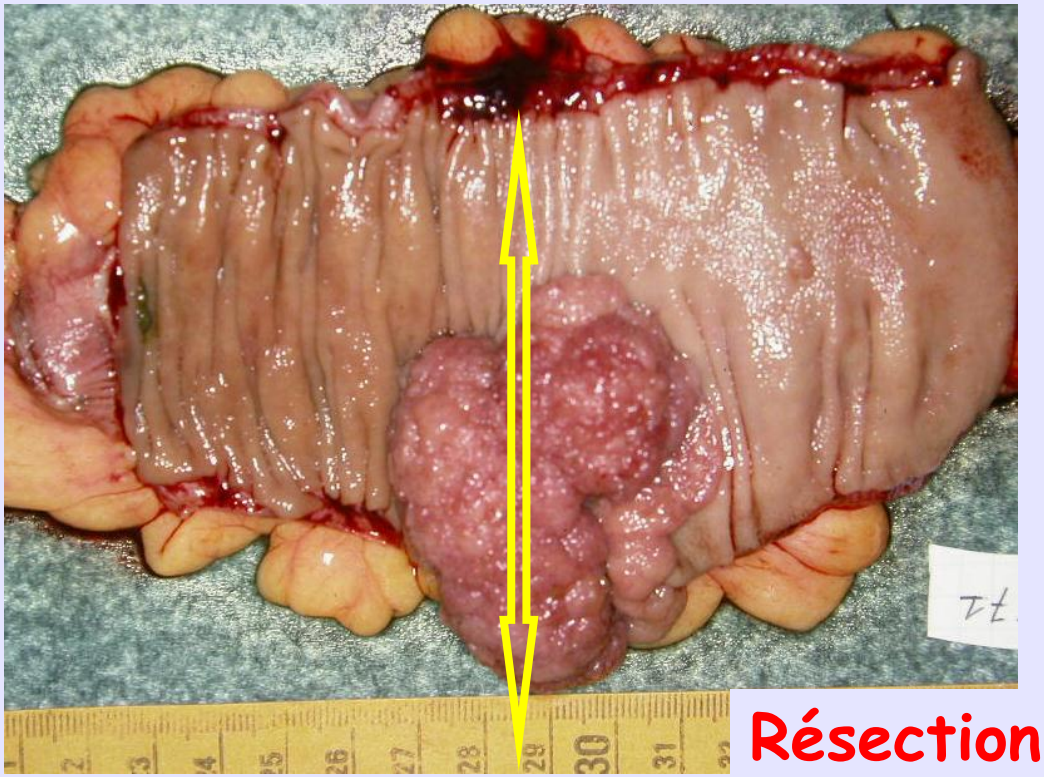

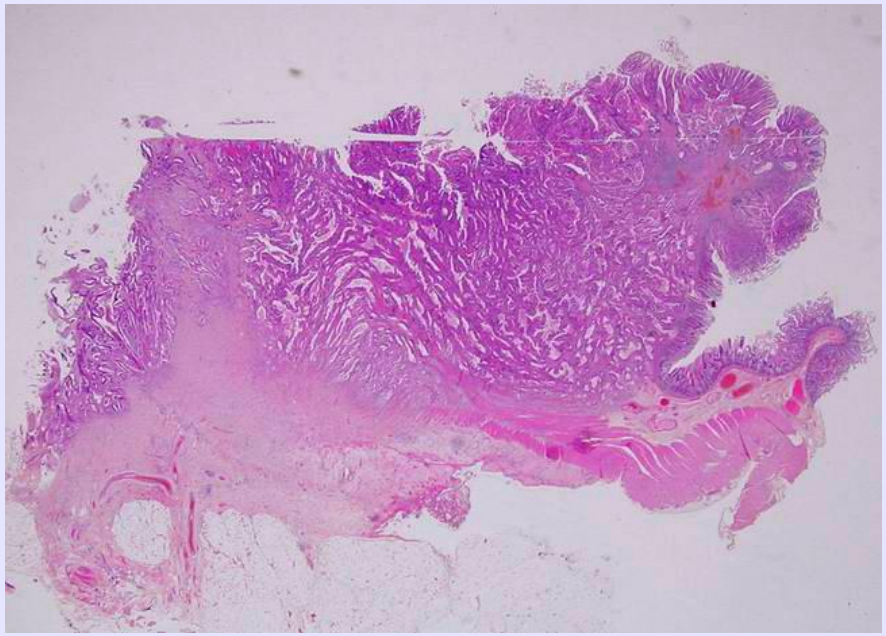

Résection colique chirurgicale

# Prélèvements

Analyse cytologique

Analyse histologique

- Différents types de prélèvements tissulaires
  - Pièce opératoire
  - Biopsies
  - Autopsies
- Techniques

# L'analyse histologique

*Biopsie, pièce opératoire*

Techniques « standard »

* fixation
* inclusion
* coupe
* colorations
* étude au microscope

Techniques particulières

* examens extemporanés
* congélation
* immunohistochimie
* histoenzymologie
*techniques de biologie moléculaire in situ

# Techniques « standard »

## Fixation ♥

"Immobiliser et conserver les cellules et l'architecture tissulaire, de façon aussi proche que possible de leur aspect à l'état vivant"

- ✓ Mise en oeuvre rapide
- ✓ Durée adéquate (heures……plusieurs jours)

# Fixation

- ✓ En quantité suffisante pour la taille du fragment

- ✓ Fixateur choisi en fonction :
  * techniques complémentaires éventuelles
  * taille du prélèvement..

- ✓ Formol (tamponné, neutre,10%), *transparent*

*Liquide de Bouin (acide picrique + formol ), jaune*
*AFA (alcool, formol, acide acétique) transparent*

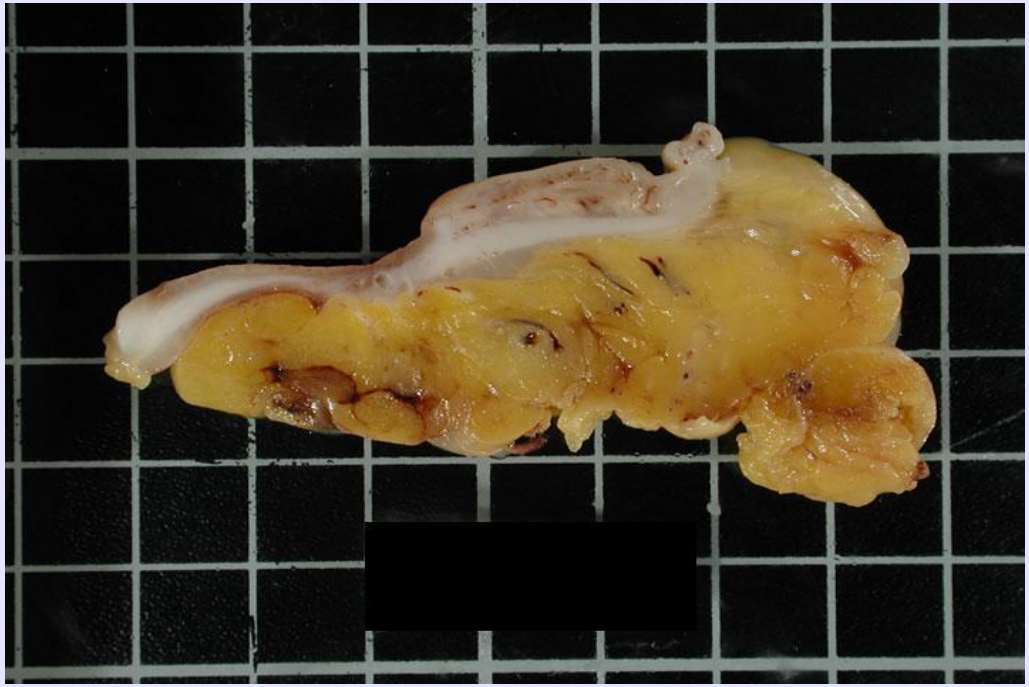

Choix des prélèvements

mise en cassettes

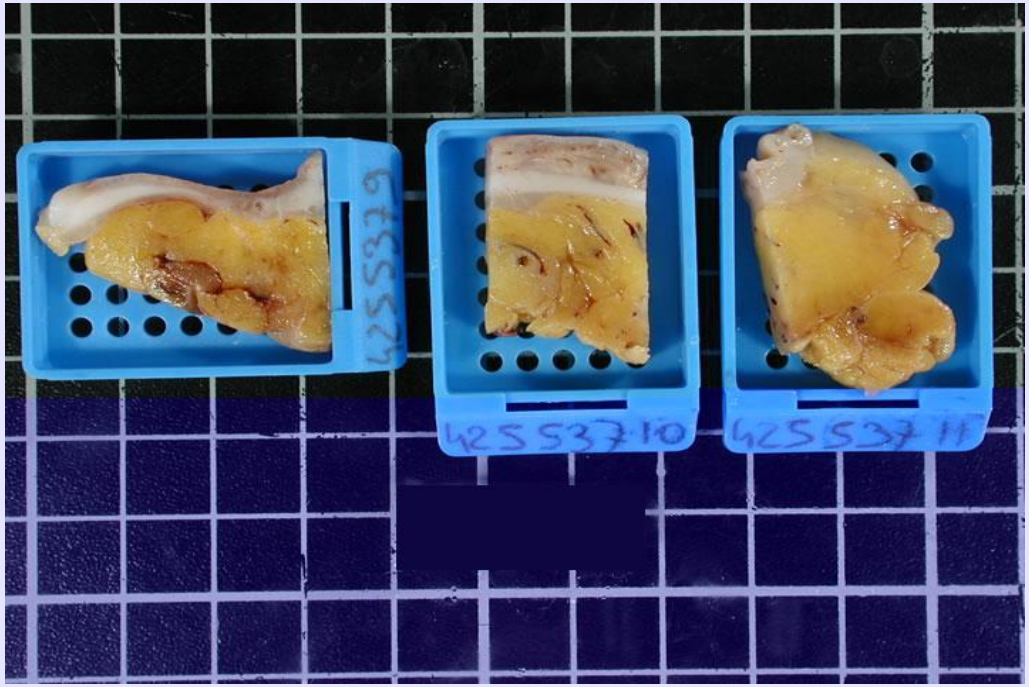


Automate à inclusion

- déshydratation (bains alcool)
- toluène (enlève les graisses)
- paraffine liquide chaude

# Technique « standard »

Après la fixation : Automate inclusion

obtention d'un bloc de paraffine

contenant le prélèvement

- ✓ Mise en cassette
- ✓ Déshydratation du prélèvement dans les alcools, et passage dans le toluène
- ✓ Enrobage dans la paraffine liquide chaude
- ✓ Mise en précelle, refroidissement : bloc de paraffine
- ✓ Coupes au microtome, 4 microns
- ✓ Etalement sur lame

# Inclusion en paraffine








Refroidissement :
réalisation d'un bloc « solide »





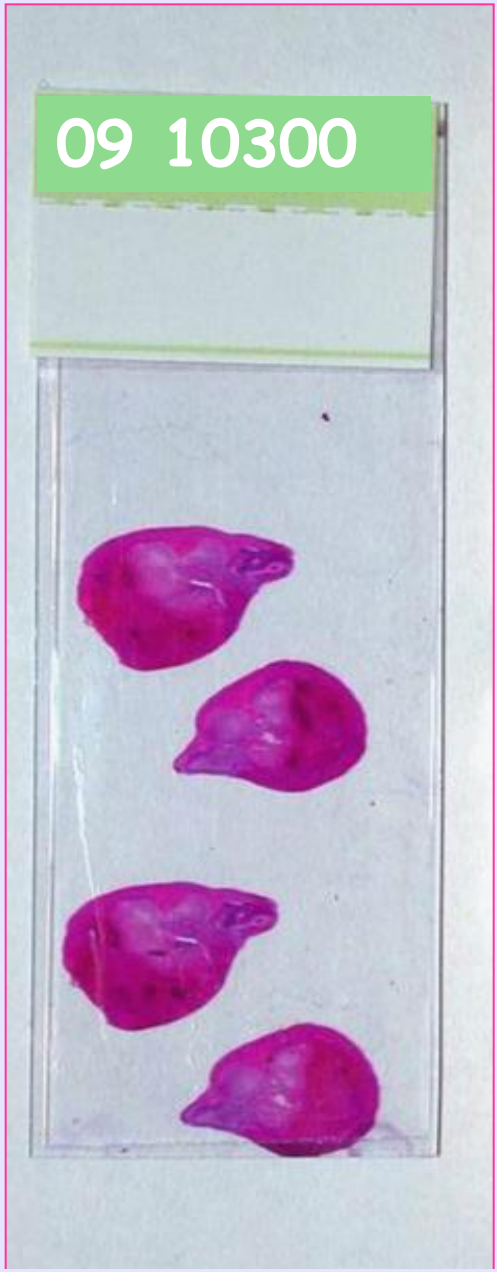


Coupe au microtome (4µ) Étalement sur lame, séchage,

↳ Automate colorations

# Automate à colorations pour les colorations de routine

Bains successifs pour élimination de la paraffine, réhydratation, coloration

# Technique « standard »

**Colorations** HES

Après élimination de la paraffine et réhydratation

- ✓ Hématéine, bleu, noyaux
- ✓ Eosine, rose, cytoplasme
- ✓ Safran, jaune, substances conjonctives

Autres : recherche d' une substance particulière

PAS : rouge, mucopolysaccharides neutres et glycogène

Perls : bleu, fer Fontana : noir, mélanine

# Coloration de routine

HE

Hématéine : noyaux en bleu

Eosine : cytoplasme en rose

+ S : Safran jaune : HES

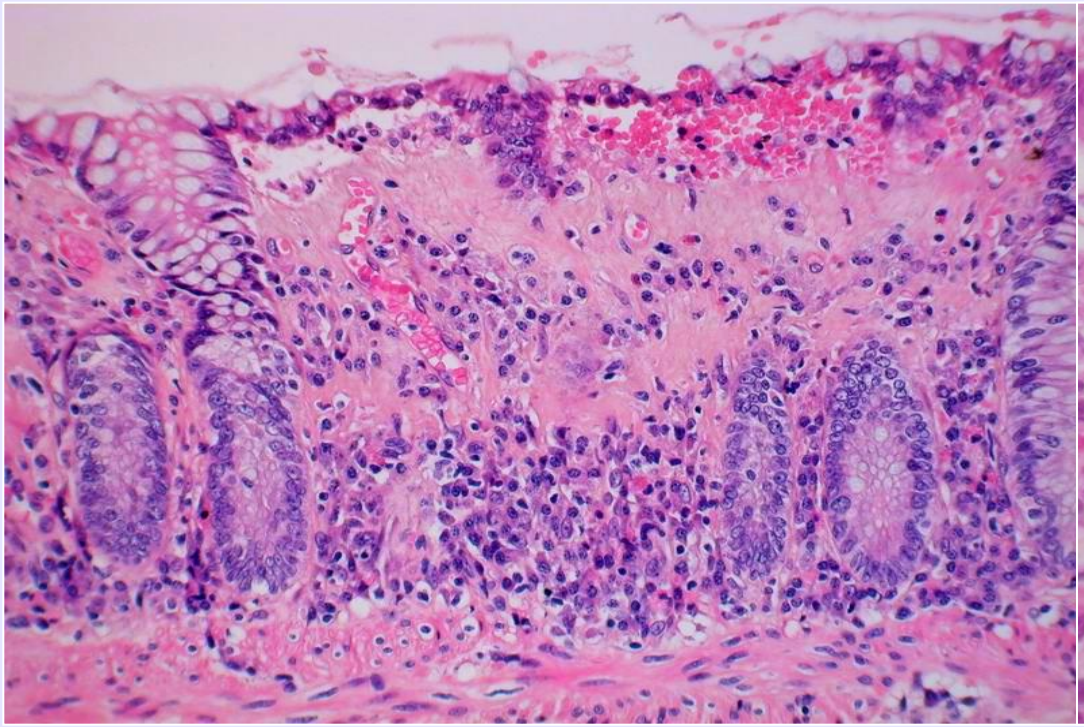

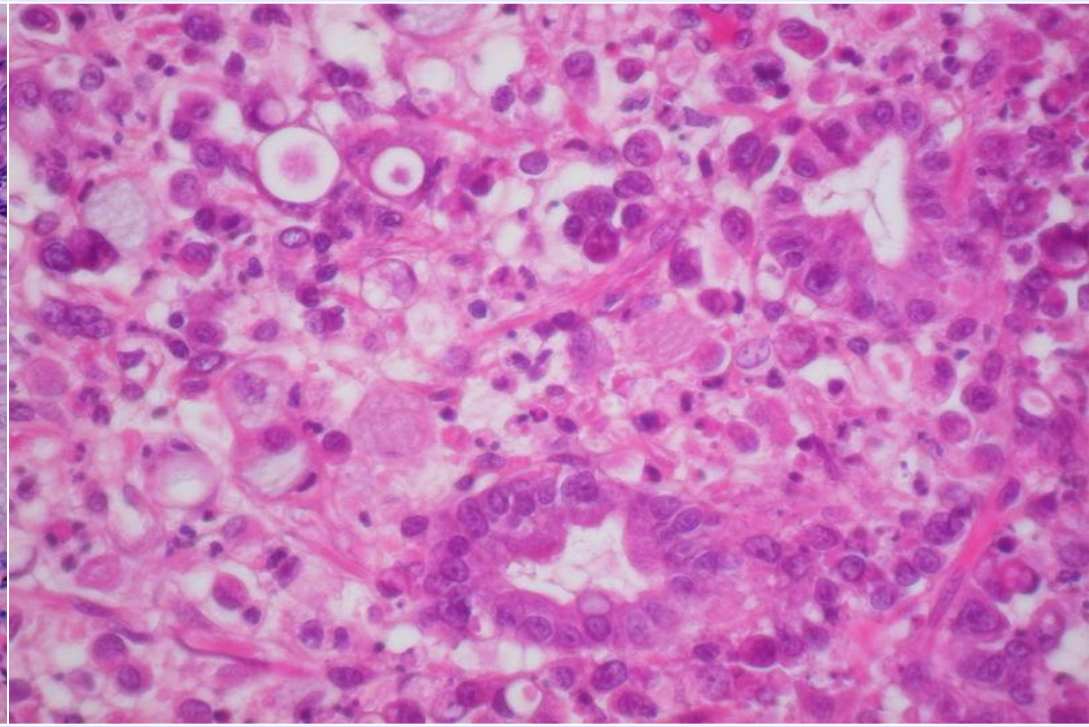

# Colorations histochimiques « spéciales »

Mise en évidence de constituants particuliers

- Des cellules : mucus, glycogène, pigments…
- De la matrice extracellulaire : fibres élastiques, amylose
- D'agents infectieux : bactéries, parasites, champignons…

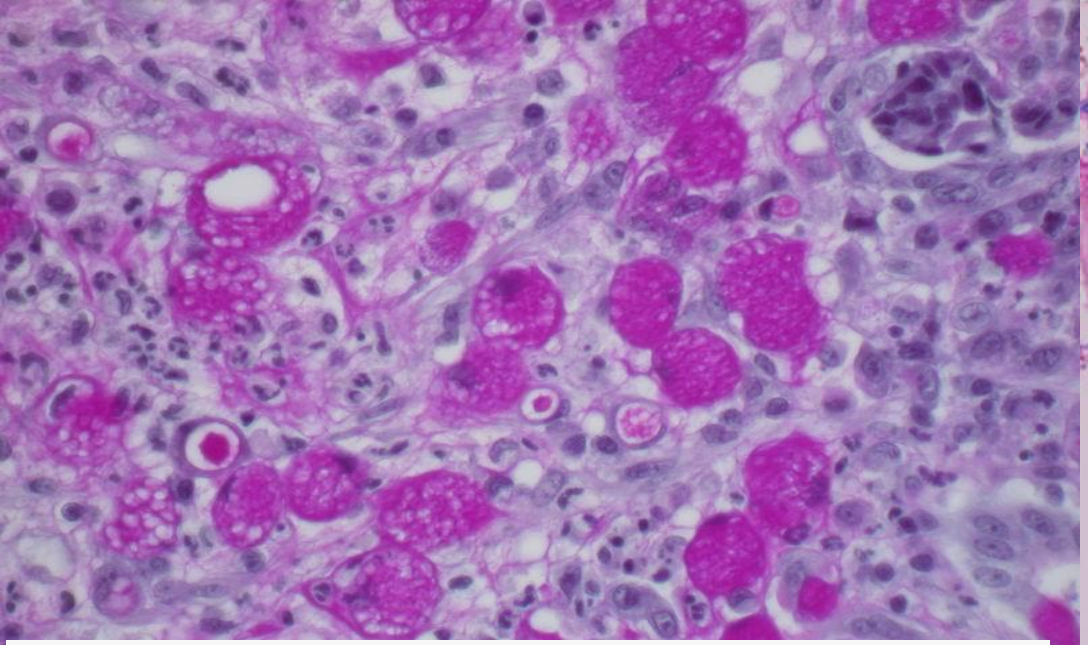

**PAS** : MPS neutres / glycogène en rouge

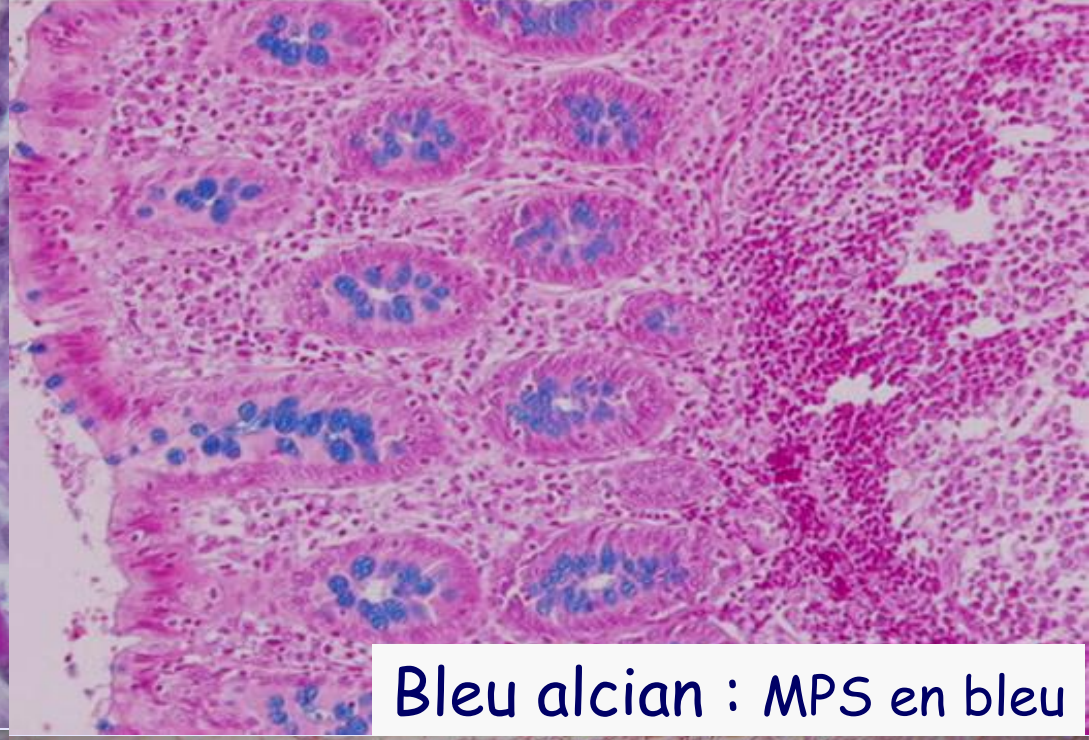

Bleu alcian : MPS en bleu

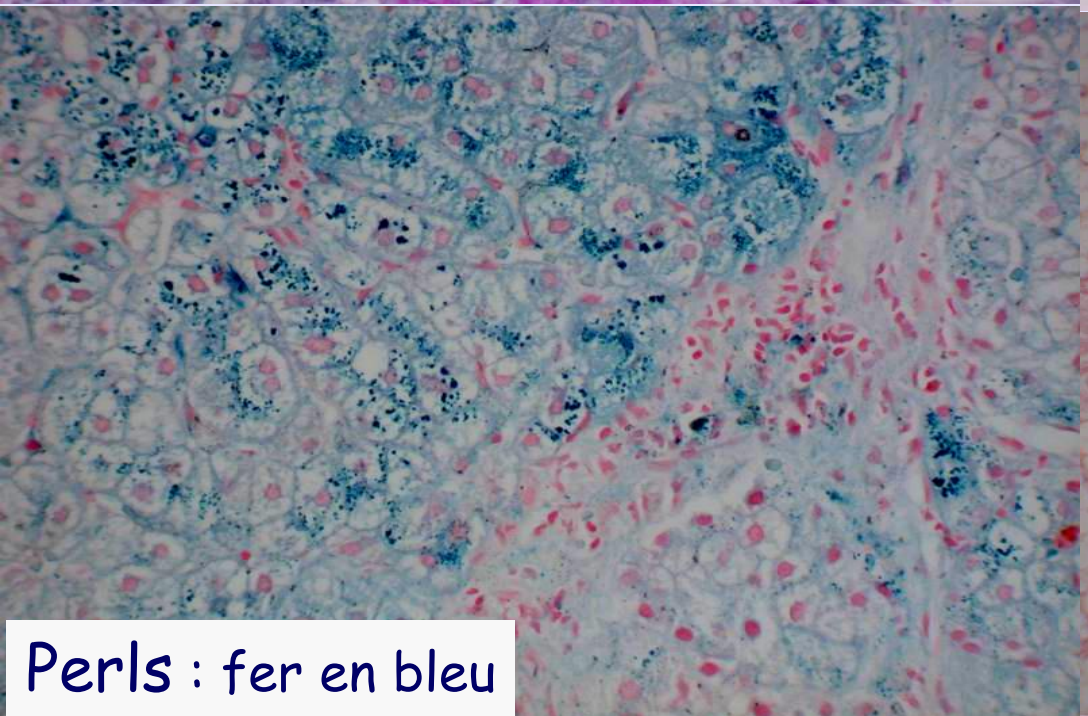

Perls : fer en bleu

Orcéine : fibres élastiques

# AMYLOSE

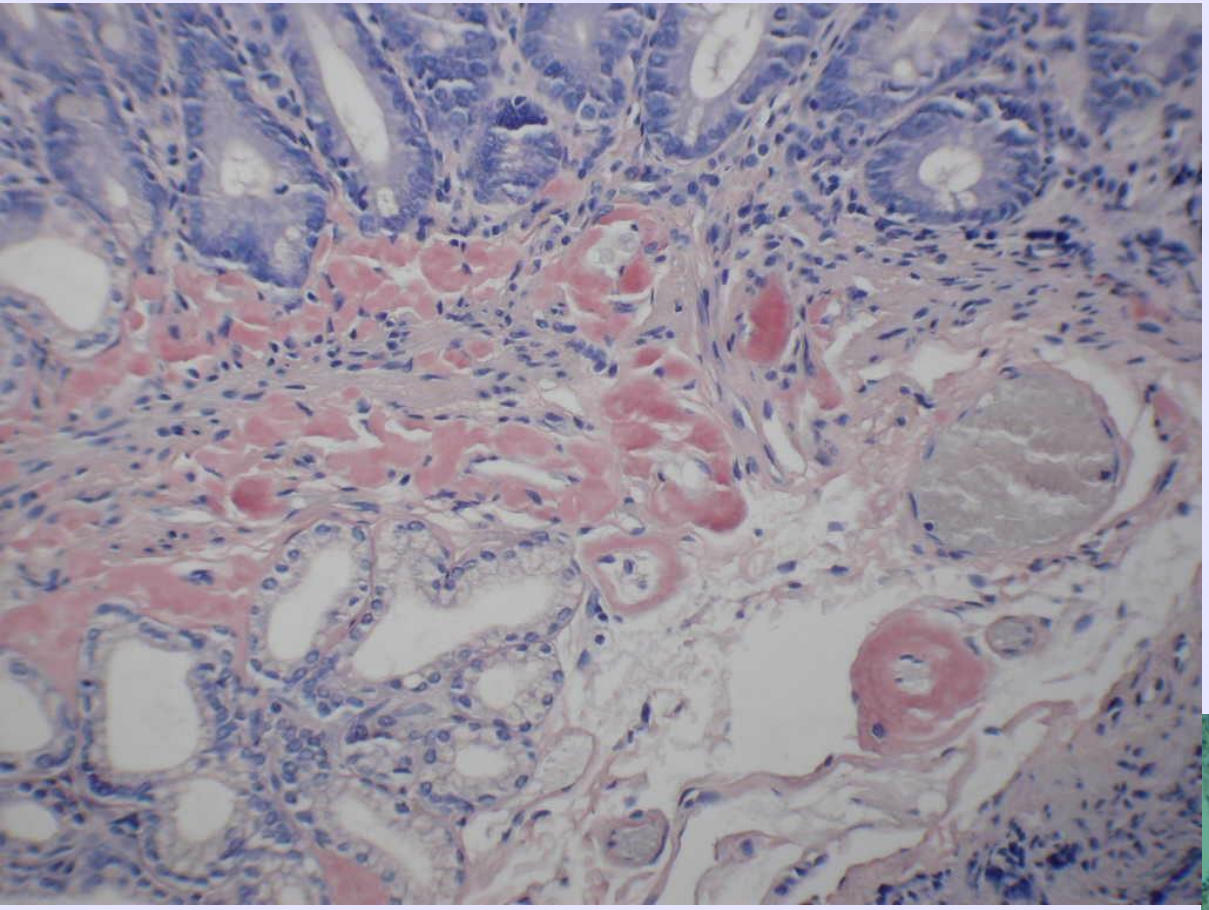

Dépôt vasculaire et interstitiel

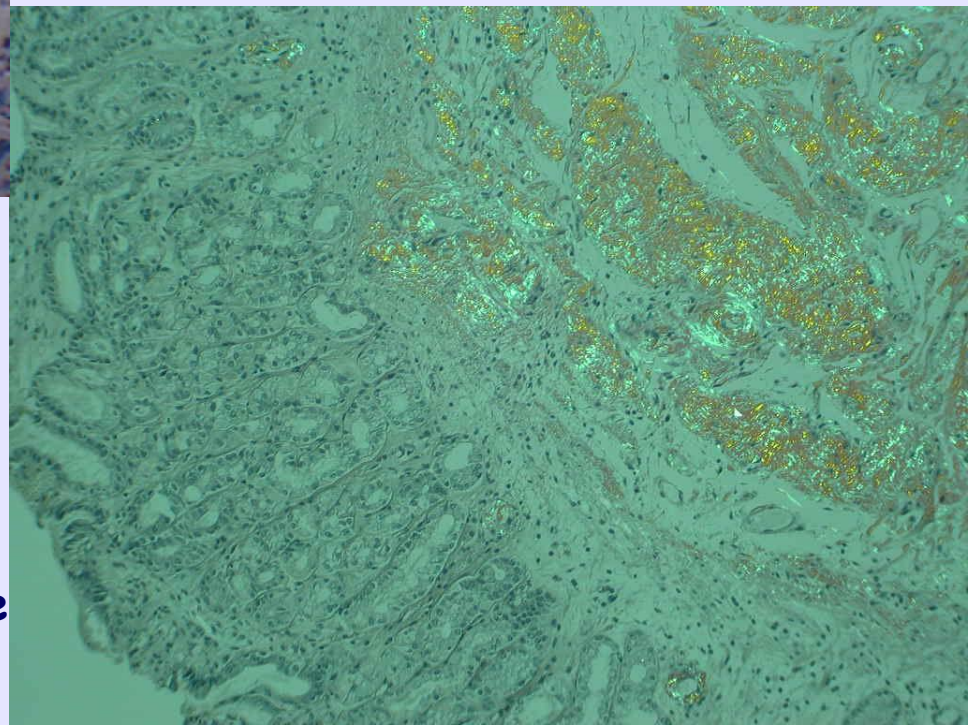

**Rouge Congo** : dichroïsme en lumière polarisée

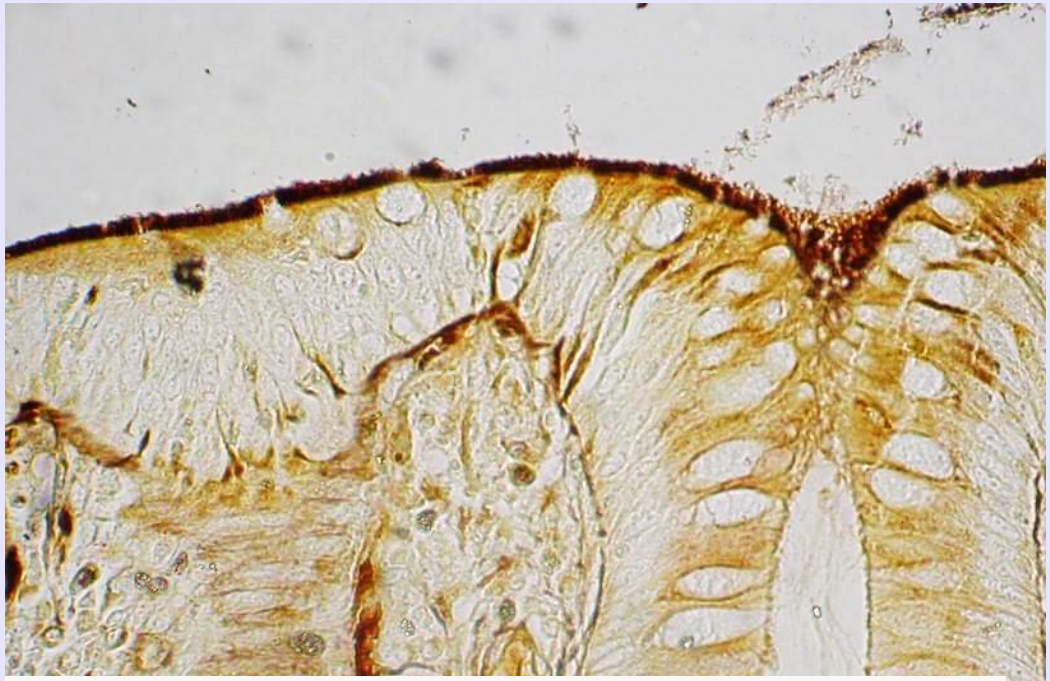

Warthin Starry : spirochétose

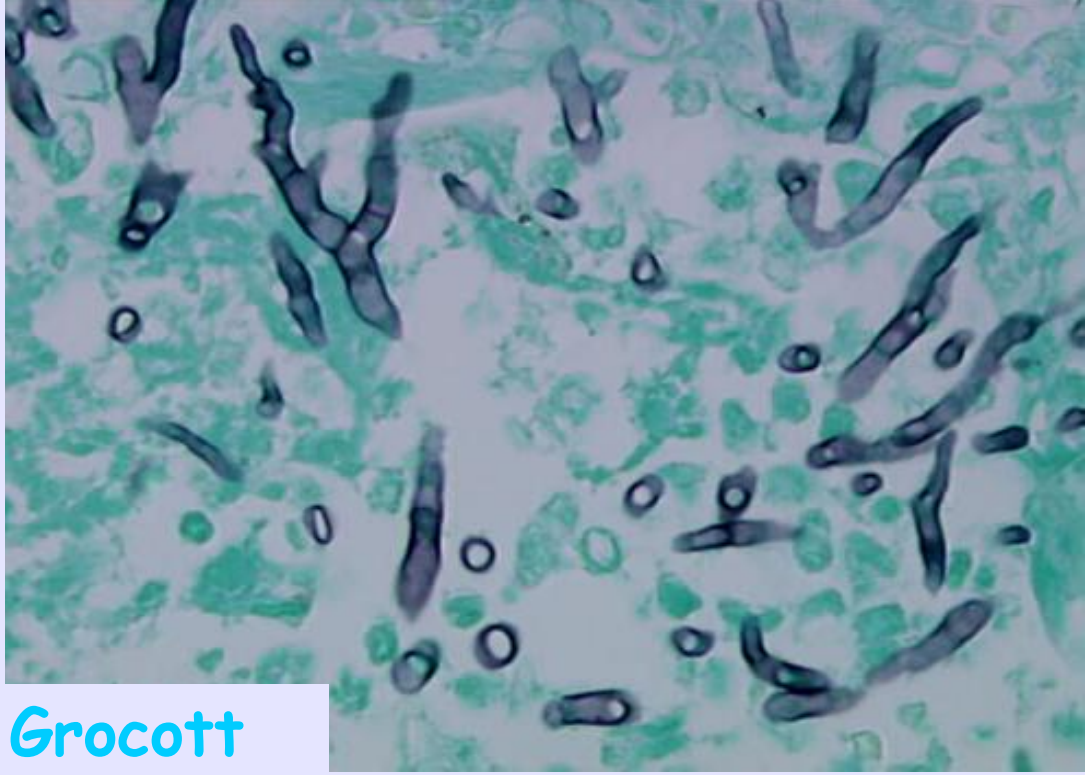

Grocott

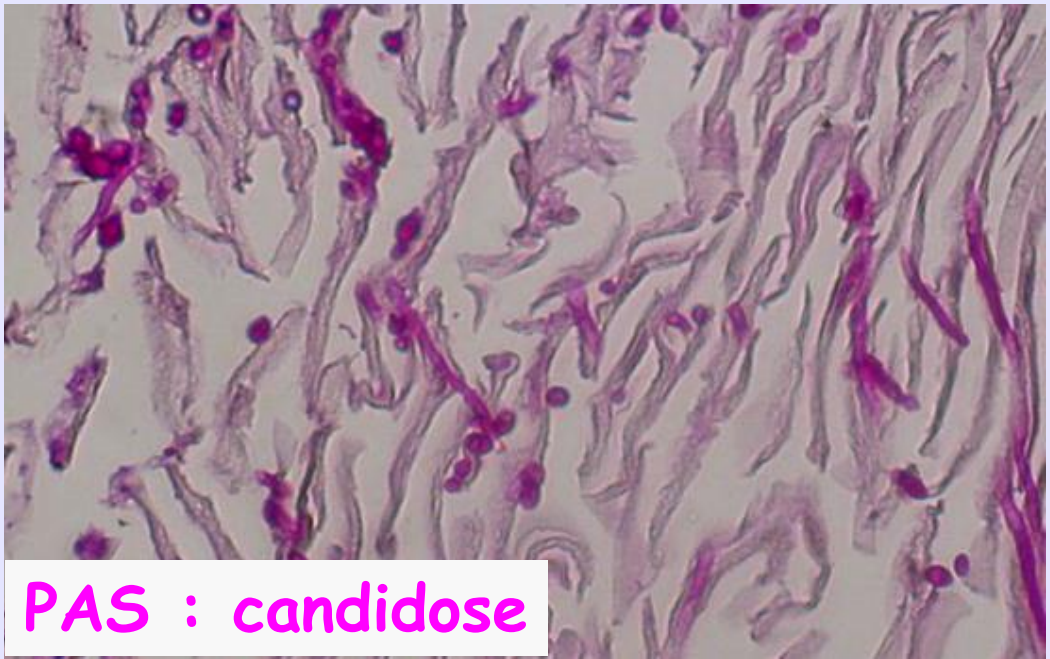

PAS : candidose

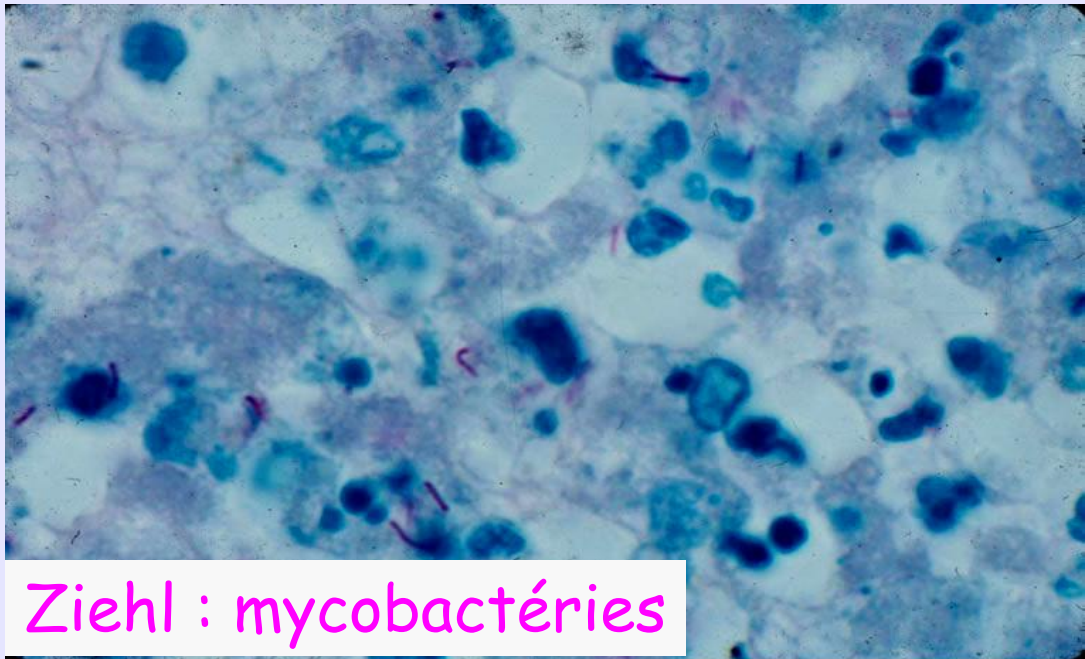

Ziehl : mycobactéries

# L'analyse histologique

*Biopsie, pièce opératoire*

Techniques « standard»

* fixation
* inclusion
* coupe
* colorations
* étude au microscope

Techniques particulières

* examen extemporané
* congélation
* immunohistochimie
* histoenzymologie
* techniques de biologie moléculaire in situ

# Examen extemporané

Examen **histologique rapide**

- Réalisé en cours d'intervention chirurgicale
- Résultats 20 min, orientent les suites de l'intervention

Technique

Le prélèvement : 1 à 2 cm max. Pièce fraîche.

- Sur pièce opératoire après analyse macro... , ou biopsie
- Congélation dans un cryostat (-30°C): durcit le prélèvement permet la coupe, 4 microns
- Coloration Hématéine Eosine
- Résultat immédiat, téléphoné, en 20 mn environ

# Examen extemporané

## Indications

- ✓ Déterminer la nature d'une lésion : tumorale (bénin ou malin), ou non (inflammatoire...)
- ✓ Identifier un prélèvement : ganglion, parathyroïde, zone lésionnelle représentative.
- ✓ Limites d'exérèse d'une tumeur

## Résultats /limites

Congélation altère la morphologie

Une lésion volumineuse ne peut pas être examinée en totalité

Toujours un contrôle histologique, après inclusion en paraffine

Prélèvement

Congélation
Coupe au cryostat

Lame colorée

**Tumeur de la Parotide**
**Pièce fraîche**

**Quelle tumeur?**

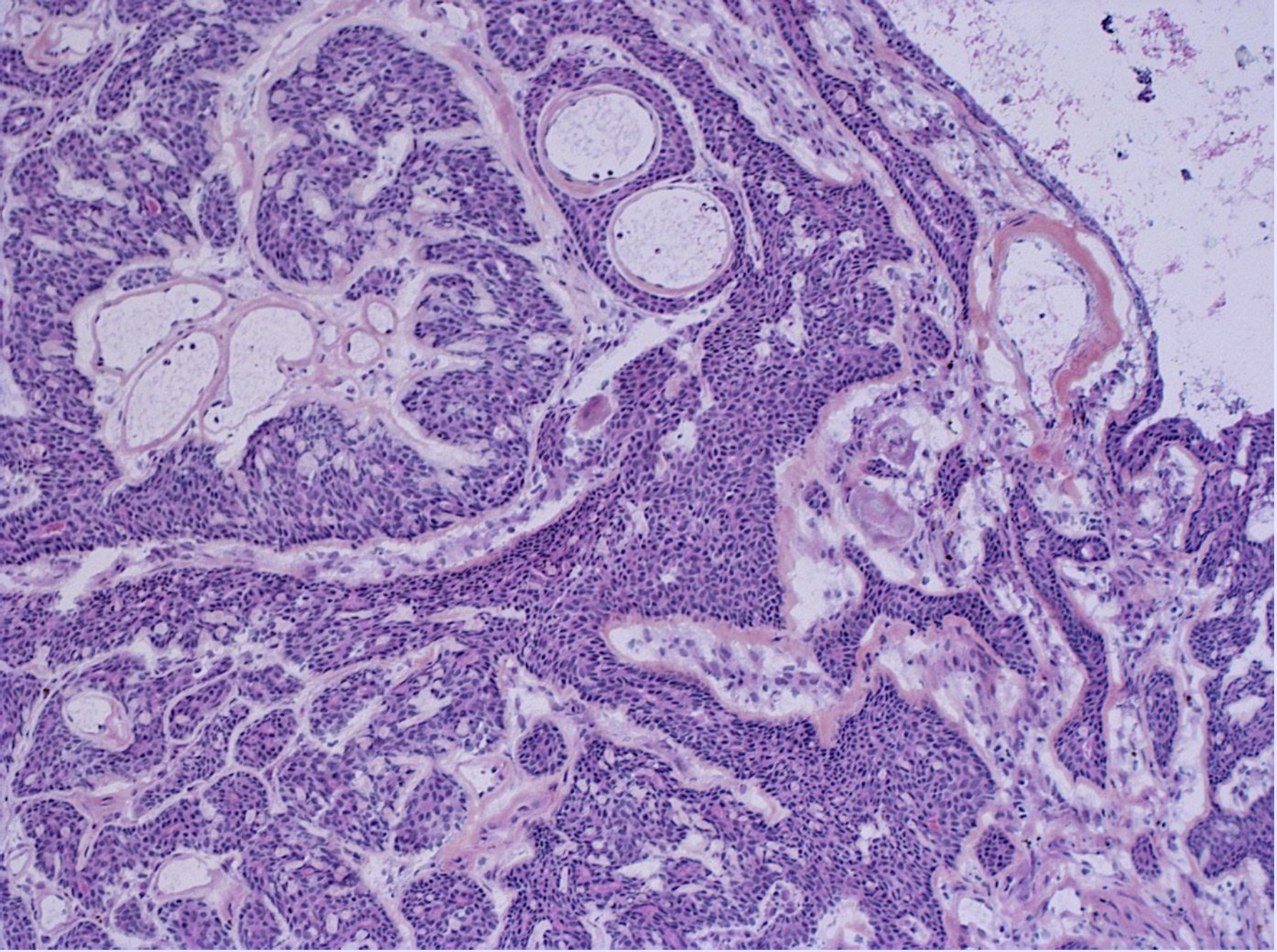

Tumeur de la Parotide

Extemporané

# L'analyse histologique

*Biopsie, pièce opératoire*

Techniques « standard»

* fixation
* inclusion
* coupe
* colorations
* étude au microscope

Techniques particulières

* examens extemporanés
* congélation
* immunohistochimie
* histoenzymologie
* techniques de biologie moléculaire in situ

# Congélation

Différentes techniques

* - 30°C (examen extemporané)
* azote liquide, conservation au congélateur tissuthèque – 80°C

Indications

✓ Etudes de biologie moléculaire (ADN, ARN) PCR….

✓ Immunohistochimie sur coupes congelées pour les Ag dénaturés par la fixation

✓ Banque de tissus « tissuthèque, tumorothèque »
Législation : utilisation à but scientifique

# Conservation des prélèvements congelés

- Infrastructures lourdes
- Qualité de la congélation (rapide) et de la conservation, congélateurs -80°c
- Gestion des collections en conformité avec la loi
  - Information du patient, consentement..

# L'analyse histologique

*Biopsie, pièce opératoire*

Techniques « standard »

* fixation
* inclusion
* coupe
* colorations
* étude au microscope

Techniques particulières

* examens extemporanés
* congélation
* immunohistochimie
* histoenzymologie
* techniques de biologie moléculaire in situ
* microscopie électronique

# Immuno histo- / cyto-chimie

Mise en évidence sur une coupe histologique ou sur lame de cytologie de constituants tissulaires ou cellulaires ayant les propriétés d'un Ag

par un Ac spécifique

**Les antigènes** peuvent être membranaires, cytoplasmiques, nucléaires ou être des protéines de la matrice extracellulaire

# Immuno histo- / cyto-chimie

Indications, exemples

- Intérêt diagnostique : classification d'une tumeur : épithéliale, conjonctive, lymphoïde… : Ac-anti-EMA, -LC, - CD 3, CD20
- Mise en évidence d'un agent infectieux : CMV, herpès..
- Mettre en évidence une sécrétion : sérotonine
- Participer à établir un pronostique: protéines d'oncogènes
- Intérêt thérapeutique : recherche d'une cible : recherche de récepteurs aux œstrogènes, protéine HER2 dans les cancers du sein, de l'estomac…

# Immunohistochimie, technique

Ex méthode immunoenzymatique indirecte

- Sur une coupe : paraffine /congélation/cytologie
- Appliquer un anticorps spécifique primaire
- Puis un anticorps secondaire (anti lapin, souris…)
- couplé à une enzyme, à laquelle on fournit un substrat
- Le produit coloré de la réaction enzymatique apparait au niveau du complexe Ag-Ac si la liaison a eu lieu

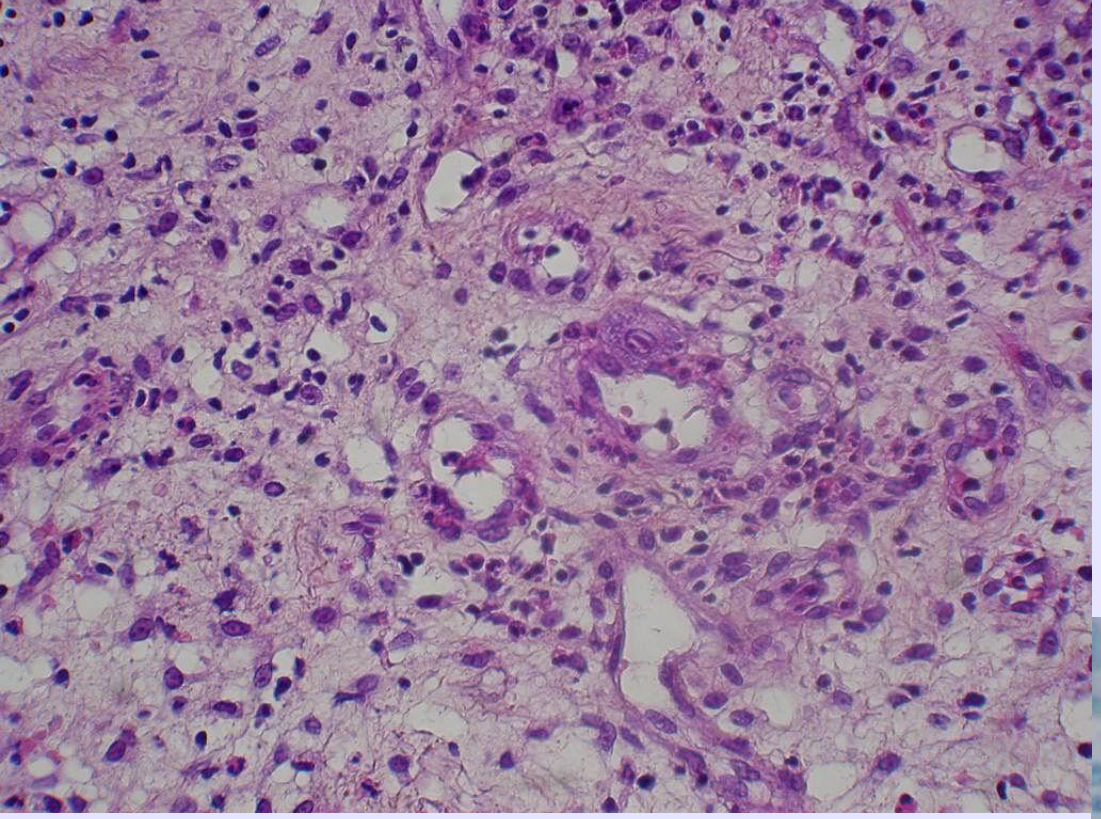

CMV

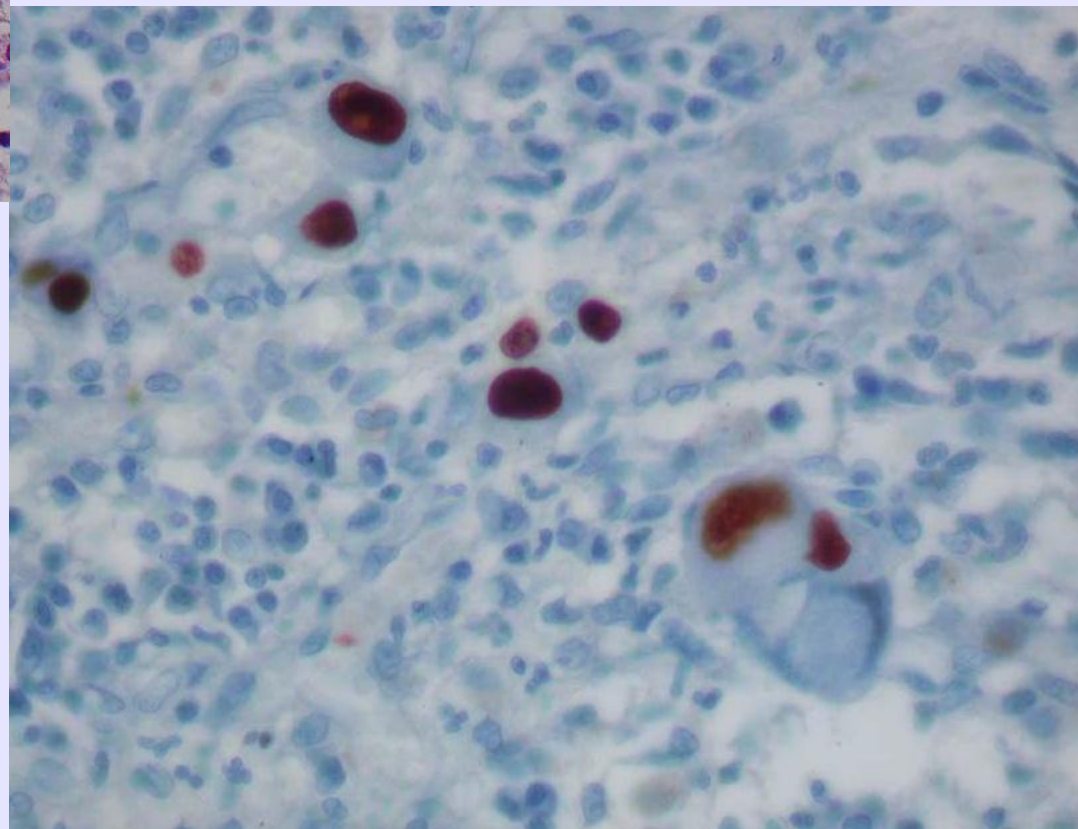

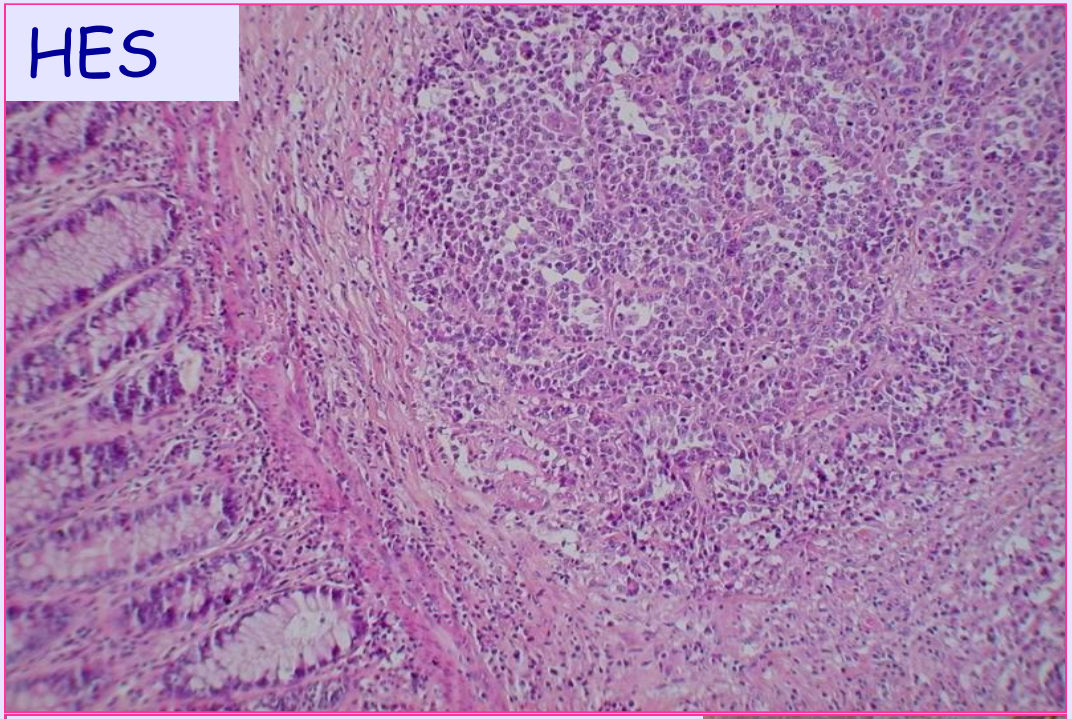


# HES: tumeur indifférenciée

Ac anti-cytokératine (+)

+

Ac anti LC (-)

↓

**Carcinome**

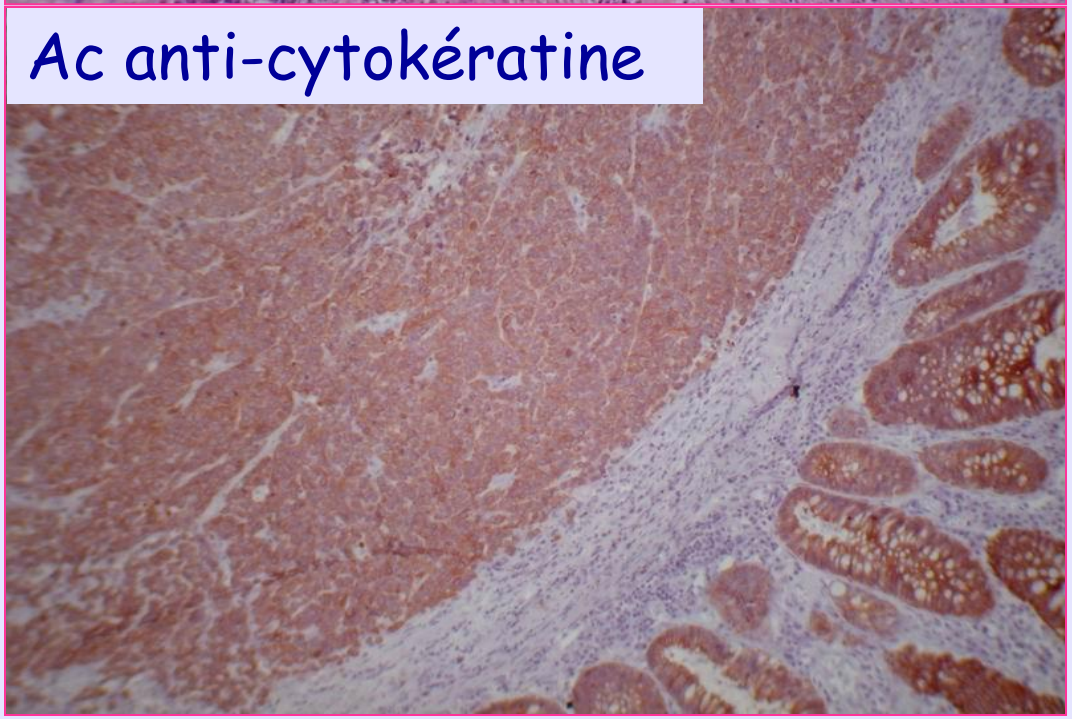


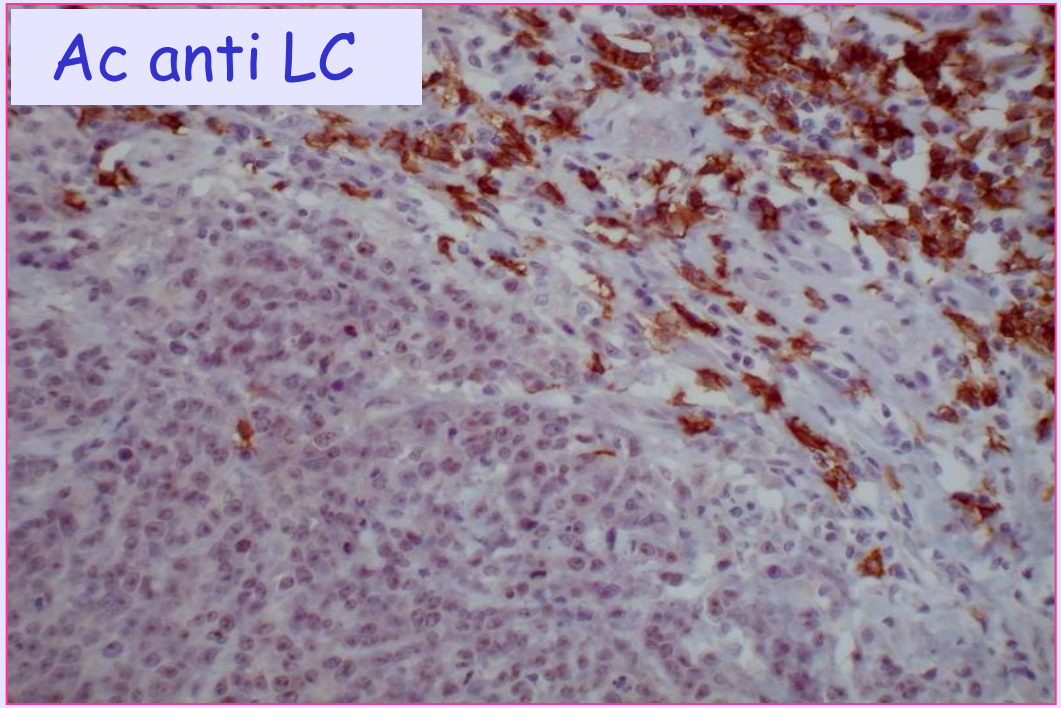

# HES: tumeur indifférenciée

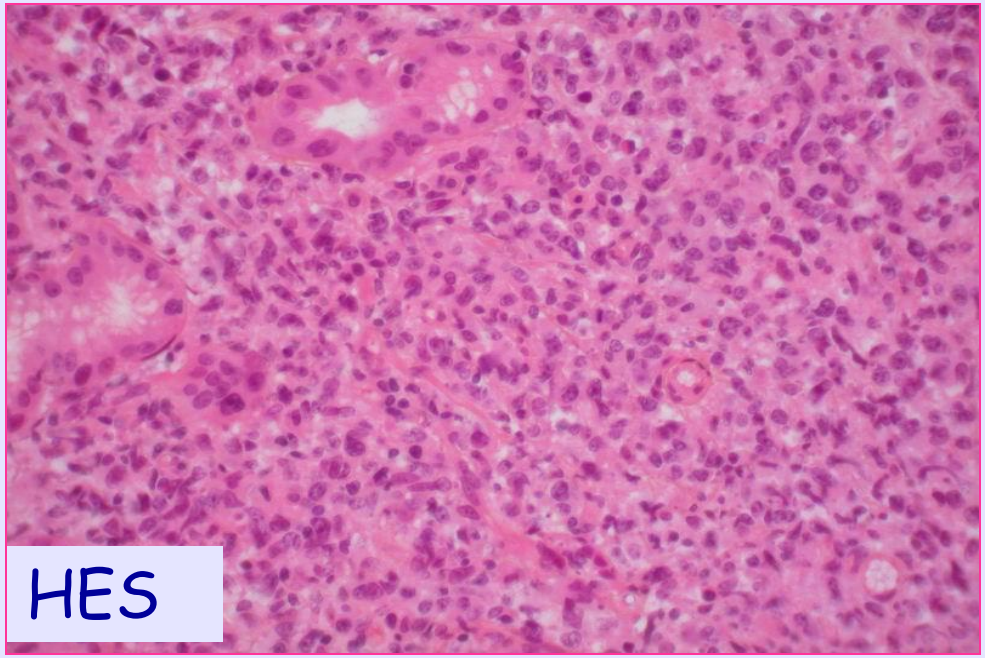


Ac anti LC (+)

+

Ac anti-cytokératine (-)

↓

Lymphome

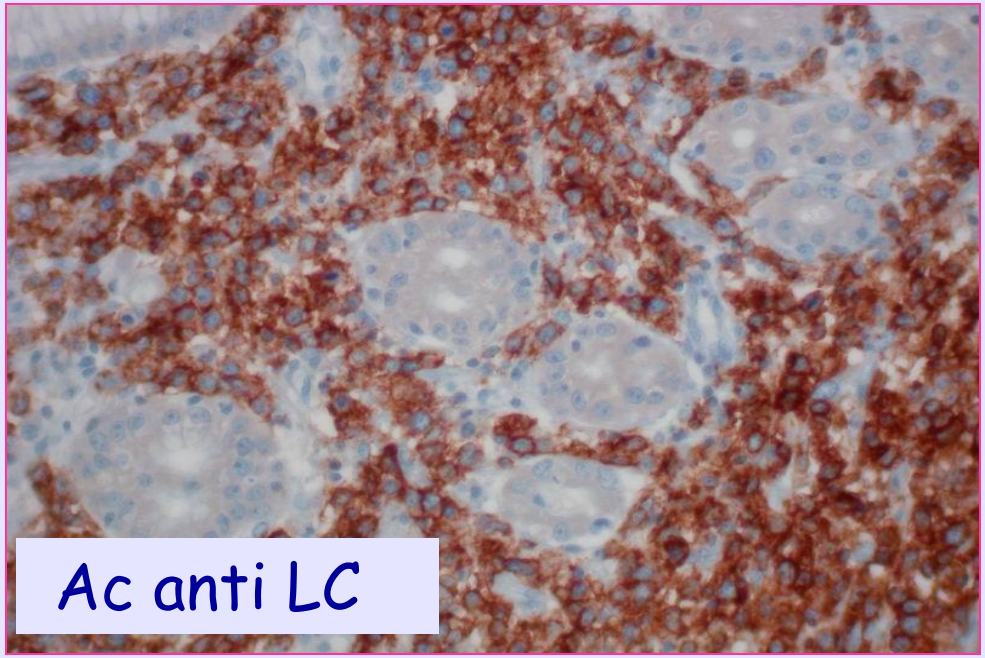


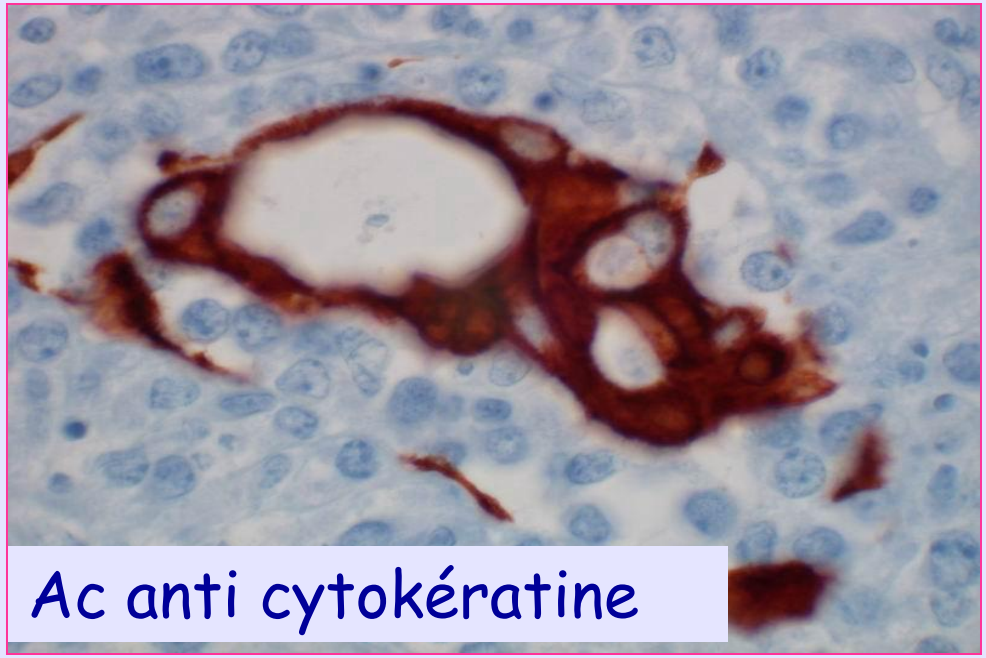

# Techniques de biologie moléculaire in situ

Mise en évidence sur des coupes tissulaires (après congélation ou inclusion en paraffine), ou sur des étalements cellulaires,

de séquences d'ARN ou ADN

Par des sondes d'acides nucléiques complémentaires couplées à une enzyme, un fluorochrome (FISH)*ou un traceur radioactif*.

In situ : détection au sein du chromosome en configuration native

# Techniques de biologie moléculaire in situ

## Indications

- HIS classique : ac nucléiques virus (HPV, EBV), ou ARN chaînes légères Ig
- FISH et CISH (chromogénique) : identifier dans chaque cellule la présence et le nombre de copies d'un segment chromosomique. Recherche de polysomies, monosomies, délétions, amplifications ou translocations de certains gènes ayant valeur diagnostique ou pronostique dans certaines tumeurs.

Ex recherche d'une amplification (augmentation du nombre de copies) du gène HER2 dans le cancer du sein, pour poser l'indication du tt par Herceptine (anti protéine HER 2)

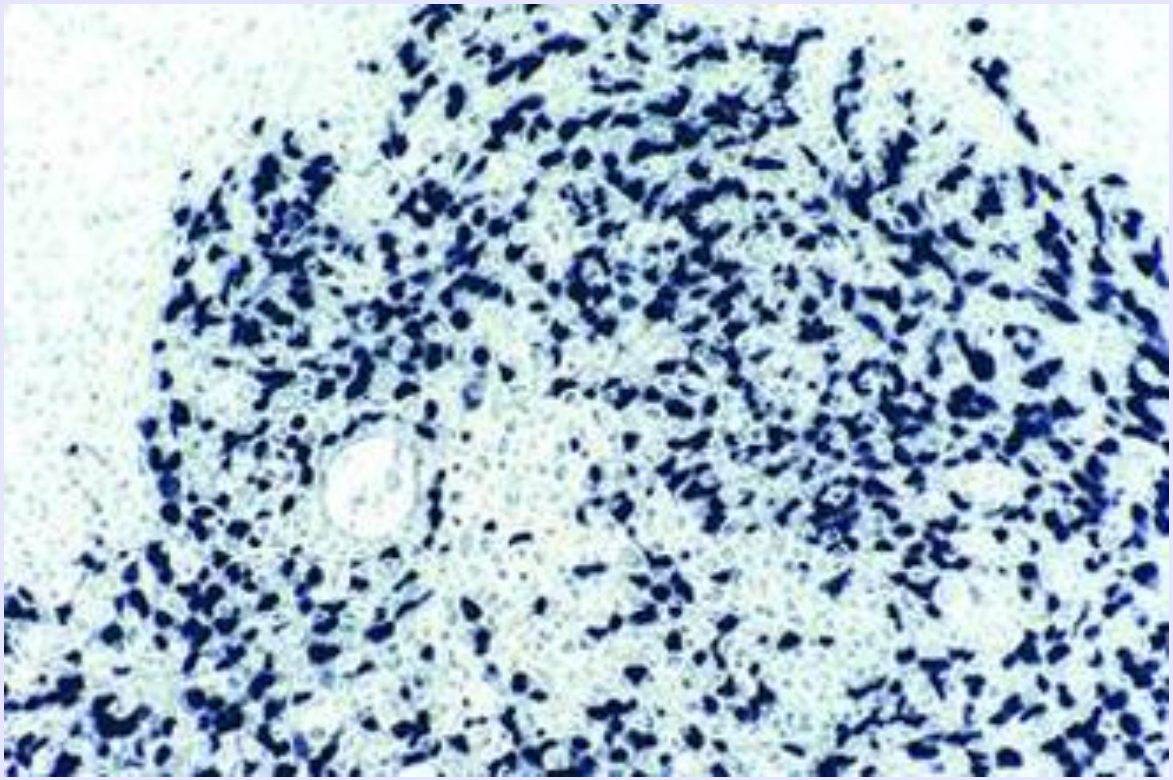

Carcinome nasopharyngien. HIS: ARN du virus Epstein Barr. EBER
Marquage nucléaire.

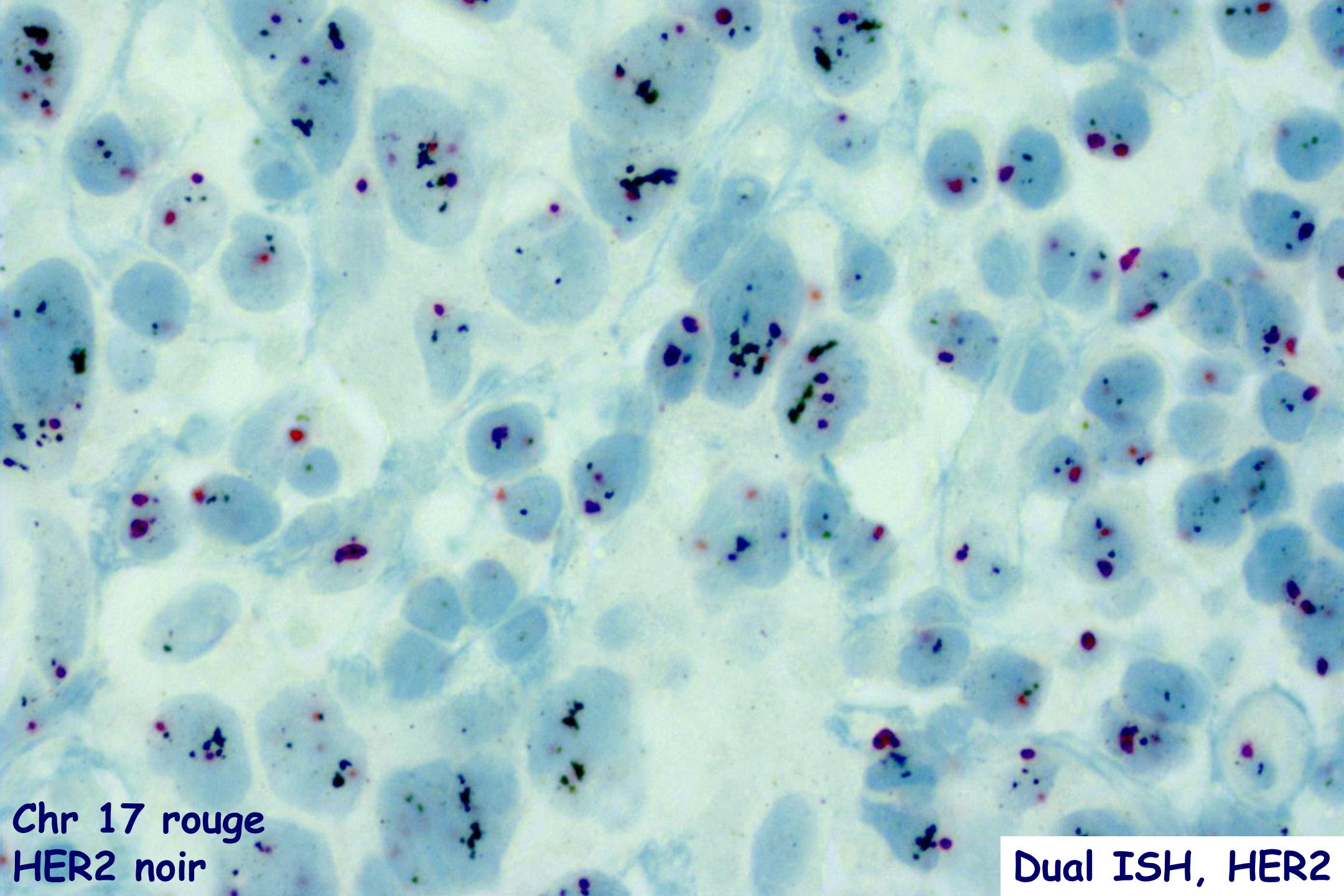
Chr 17 rouge
HER2 noir
Dual ISH, HER2

# Autres techniques de biologie moléculaire

Techniques non morphologiques

Recherche clonalité, perte hétérozygotie, mutations…

Doit se faire après repérage et éventuellement sélection de la zone d'intérêt du prélèvement par microdissection

# Microscopie électronique

Etude de l'ultrastructure des tissus (organites, maladies de surcharge... ), d'agents pathogènes intra - extra - cellulaires (virus)

Technique longue, coûteuse

- ✓ Très petit fragment (1 à 2 mm)
- ✓ Fixation spéciale (glutaraldéhyde), inclusion résine
- ✓ Coupes : 50 nano m, ultramicrotome (couteau diamant)

Indications limitées à des cas particuliers :
M. de surcharges, pathologie neuromusculaires, rénales

Immunoélectronique possible
Indications en recherche

CM 10
PHILIPS

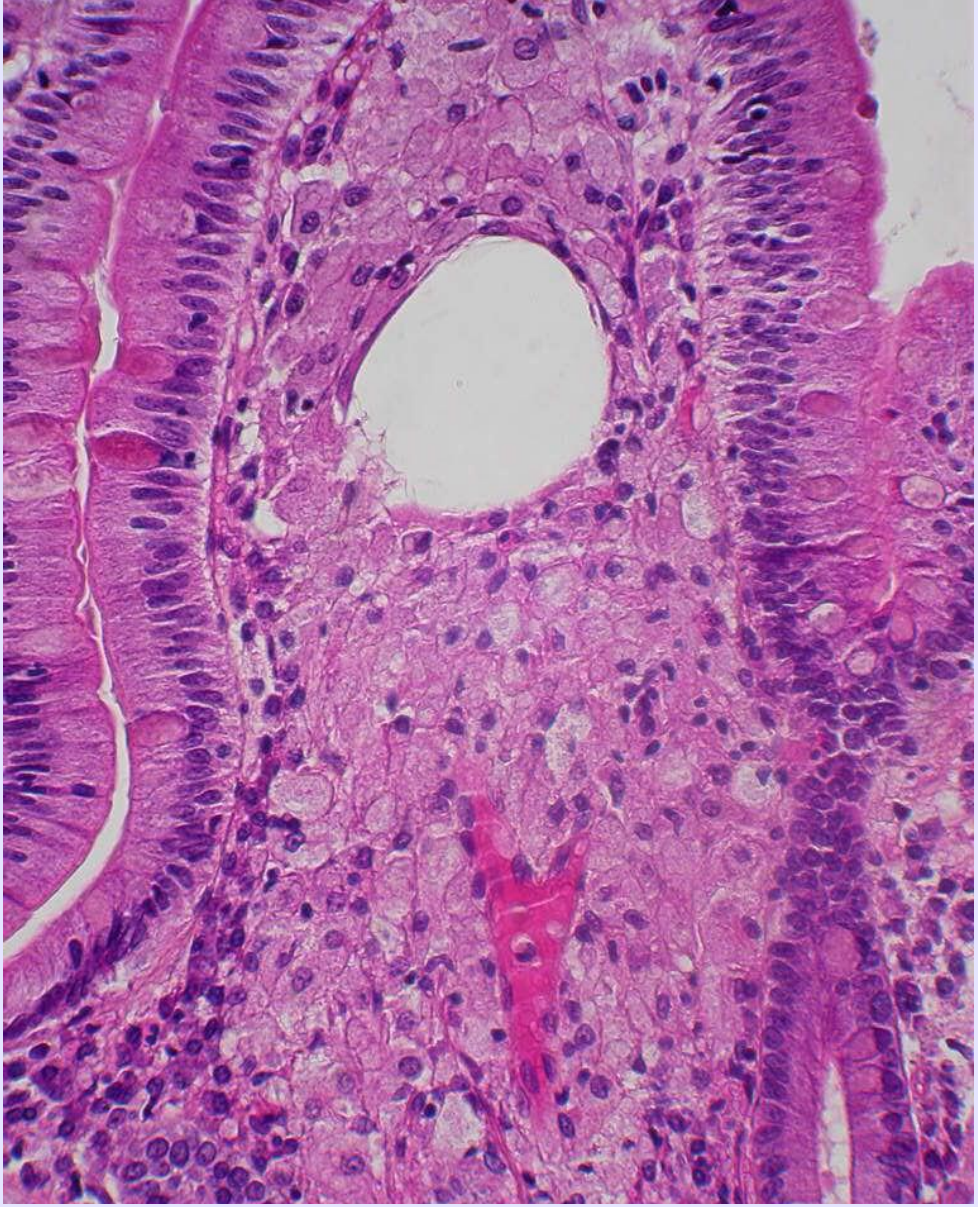

Microscopie photonique (optique)

Maladie de Whipple

Microscopie électronique (ultrastructure)

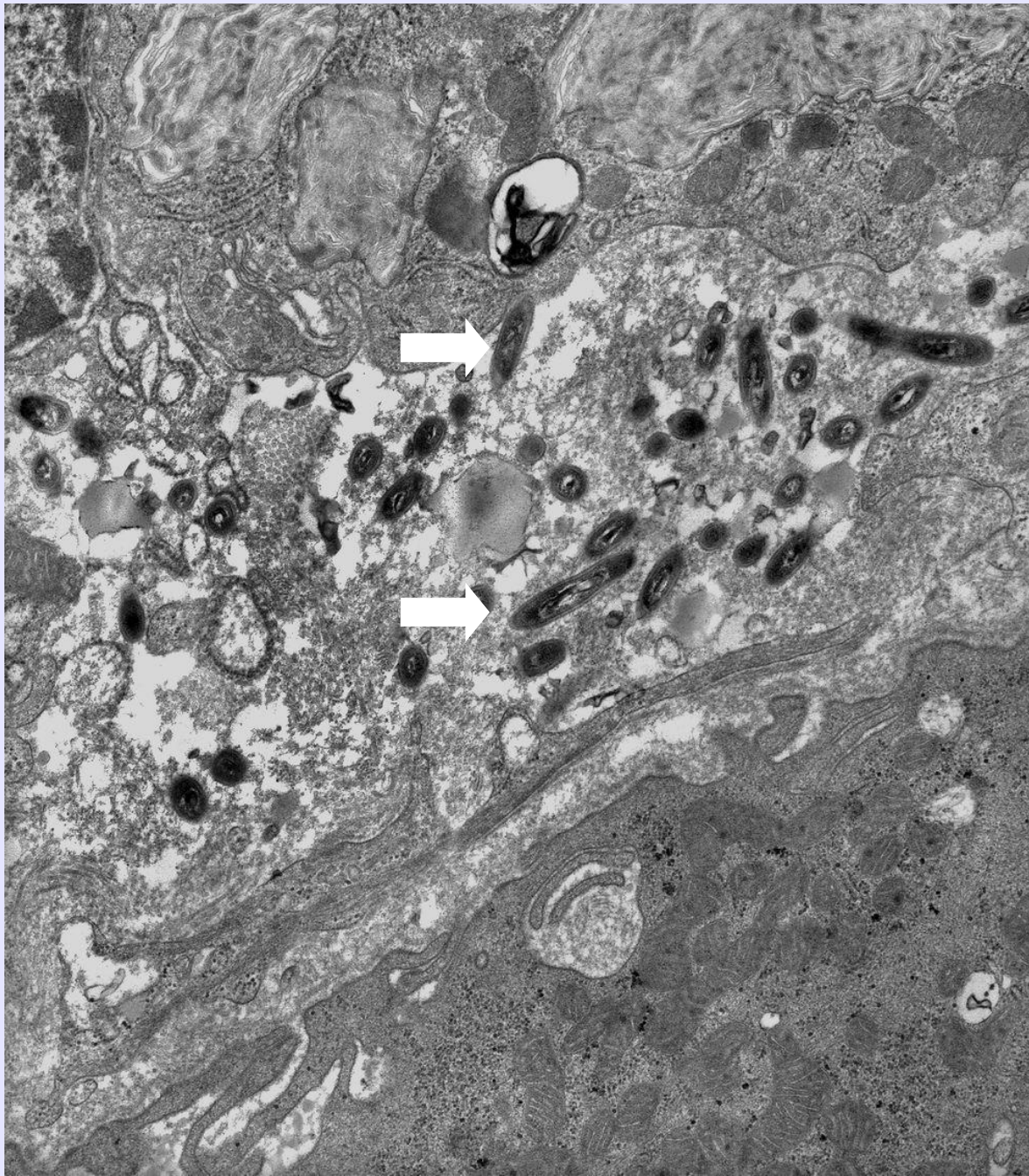

# Risques en ACP

## Risques infectieux

Prélèvements frais (non fixés), Liquides +++

- ✓ Virus : hépatites B, C..., VIH
- ✓ Bactéries : tuberculose...
- ✓ Agents transmissibles non conventionnels (ATNC) : Creutzfeldt - Jakob (même fixés)

## Risques toxiques

- ✓ Personnel : fixateurs, réactifs, solvants…
- ✓ Environnement : élimination des déchets

# Autopsies

Autopsie à visée scientifique, autorisation de la famille

Effectuée à la demande du clinicien

Examen macroscopique et histologique

- ✓ Préciser les lésions responsables des symptômes
- ✓ Etablir la cause de la mort
- ✓ Juger de l'effet de traitements éventuels

*Autopsie médico-légale*

- ✓ *Contexte différent*
- ✓ *Médecin légiste*

# Autopsie / Nécropsie

Autopsie à visée diagnostique / scientifique
à la demande du clinicien
interrogation registre des refus, famille prévenue

Buts

- Etablir la cause de la mort
- Préciser les lésions responsables des symptômes
- Vérifier diagnostic clinique / hypothèses diagnostiques
- Apprécier extension de la maladie, effet des traitements
- Données épidémiologiques

Examen macroscopique et histologique de tous les viscères

Foetopathologie

*Autopsie médico-légale, contexte différent, médecin légiste ; aucune opposition possible*

*Don du corps à la science »*

# Confrontation clinico-pathologique

Homme de 55 ans

Antécédents : HTA traitée

Douleur abdominale intense, à début brutal, sans facteur déclenchant,

Choc

Mort subite aux admissions

Diagnostic ?

Autopsie

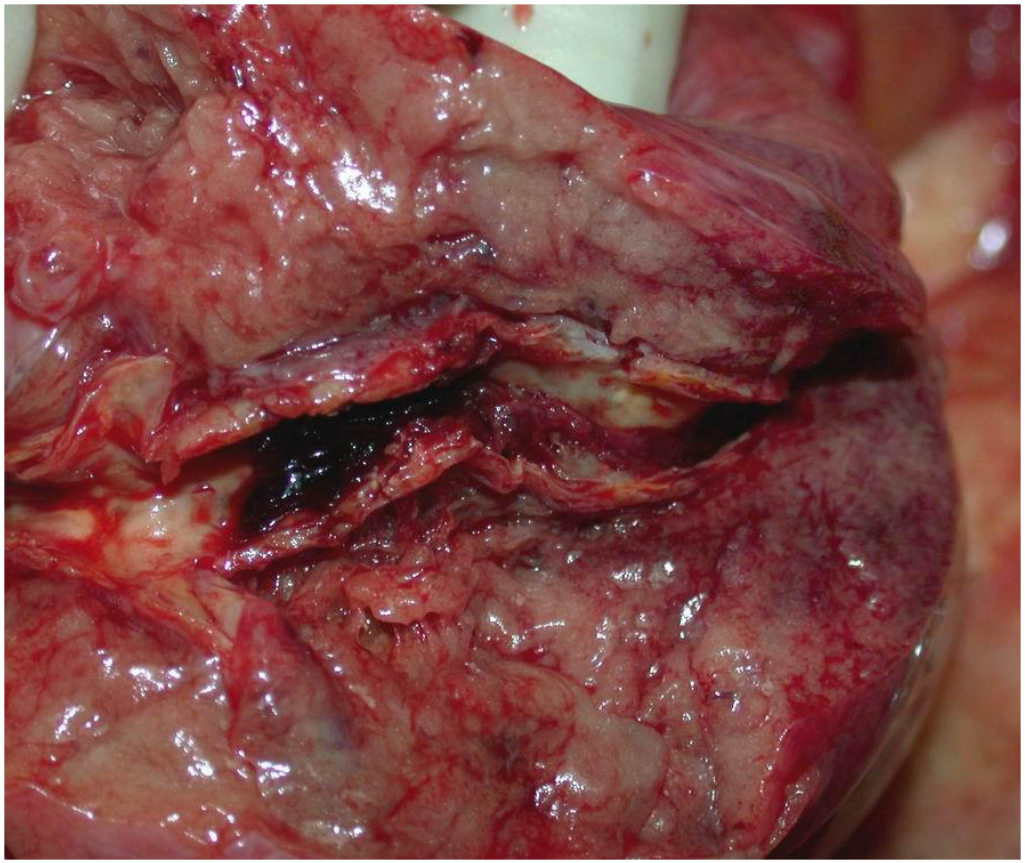

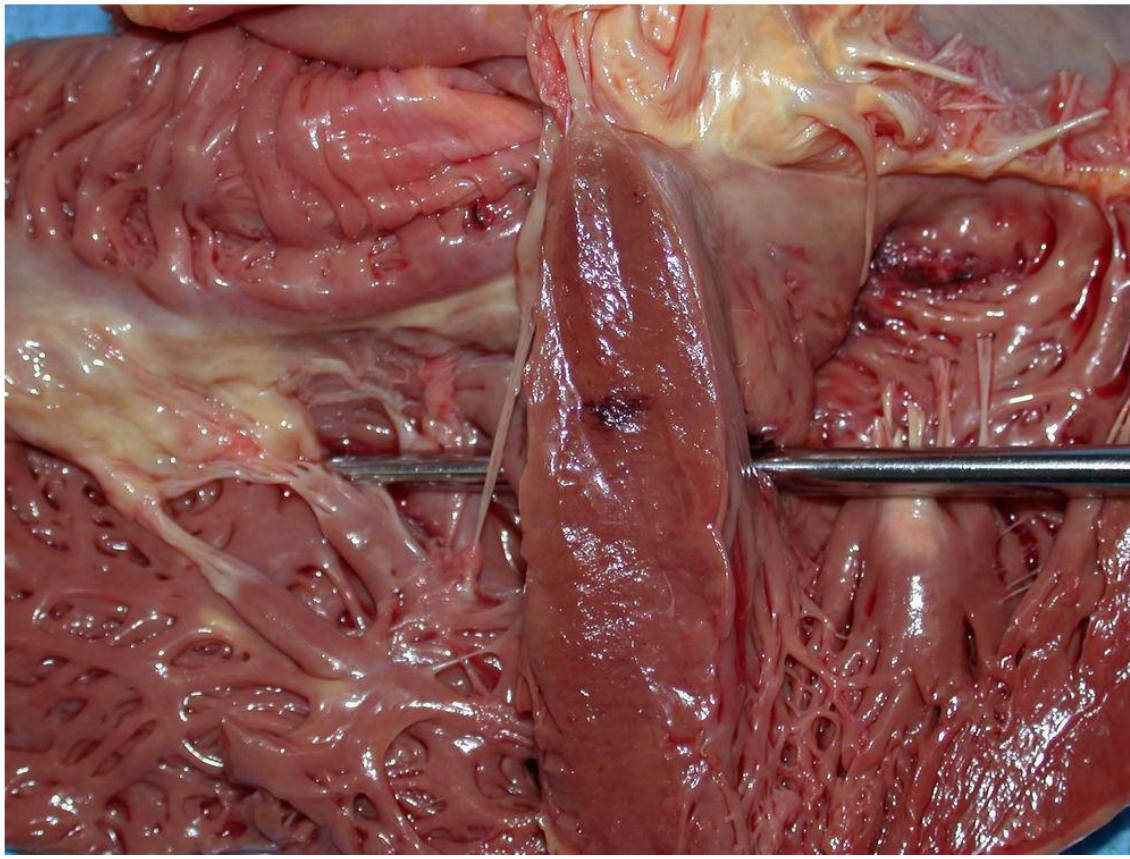

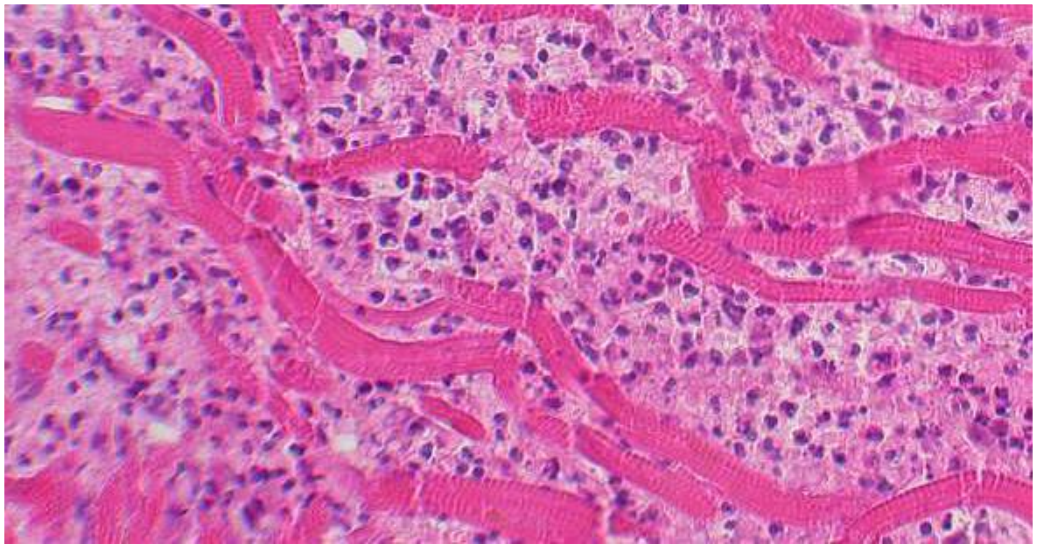

Thrombose coronaire

Infarctus du myocarde

Nécrose avec infiltrat à Pn

# Démarche diagnostique en ACP

**Mêmes étapes que la démarche clinique**

- **renseignements cliniques** ⟷ **interrogatoire**
  - état civil antécédents, prises médicamenteuses
  - symptomatologie actuelle
  - biologie, imagerie, endoscopie…
- **lésions cellulaires/tissulaires** ⟷ **signes cliniques**

  analyse, **interprétation** et non mesure exacte

  intégration en un groupement lésionnel permettant un diagnostic
- **compte-rendu** ⟷ **élément du « Dossier Patient »**

  décrit les différentes lésions

  conclusion

  diagnostic / hypothèses diagnostiques,

  indications sur potentialité évolutive des lésions

  éléments permettant d'orienter le pronostic

**Confrontation pluridisciplinaire anatomo-clinique**

- **prise en charge thérapeutique du patient**



Demande d 'examen



Compte rendu « ana-path »



La qualité de la prise en charge du prélèvement

et la précision du diagnostique

sont étroitement liées

à la communication
entre
clinicien et médecin ACP

# Il faut connaître

- Examen histologique : principales étapes techniques entre la réalisation du prélèvement et l'examen de la lame au microscope
- Biopsie: définition, principaux types de biopsies à l'aide de quelques exemples
- Examen cytologique : définition, principales étapes techniques; citer quelques indications à l'aide d'exemples
- Examen extemporané : principales étapes techniques; citer quelques indications à l'aide d'exemples