UNIVERSITE SIDI MOHAMMED BEN ABDELLAH
FACULTE DE MEDECINE ET DE PHARMACIE
FES

Année 2015 Thèse N° 126/15

TRAITEMENT DE LA VARICOCÈLE CHEZ L'ADULTE : CHIRURGIE VERSUS EMBOLISATION

(A propos de 60 Cas)

THESE

PRESENTEE ET SOUTENUE PUBLIQUEMENT LE 16/06/2015

Mlle. IBTISSAM BELLAJDEL
Née le 07 Octobre1989 à GRANADA (ESPAGNE)

POUR L'OBTENTION DU DOCTORAT EN MEDECINE

MOTS-CLES :

Varicocèle - Traitement - Chirurgie - Embolisation - Adulte

JURY

M. FARIH MOULAY HASSAN..... PRESIDENT
Professeur d'Urologie

M. QARRO ABDELMOUNAIM..... RAPPORTEUR
Professeur agrégé d'Urologie

M. TAZI MOHAMMED FADL .....
Professeur agrégé d'Urologie

M. EL AMMARI JALAL EDDINE..... JUGES
Professeur agrégé d'Urologie

M. ALAMI MOHAMMED.....
Professeur agrégé d'Urologie

M. AMMANI ABDELGHANI..... MEMBRE ASSOCIE
Professeur assistant d'urologie

PLAN

PLAN ---------- 1

LISTE DES FIGURES ---------- 6

LISTE DES TABLEAUX ---------- 9

LISTE DES ABREVIATIONS ---------- 11

INTRODUCTION ---------- 13

EPIDEMIOLOGIE ---------- 15

RAPPELS ---------- 17

I. Rappel embryologique: ---------- 18

II. Rappel anatomique: ---------- 23

A. Anatomie descriptive du testicule : ---------- 23

a. Testicule : ---------- 23

b. Tuniques du testicule : ---------- 25

c. Epididyme : ---------- 25

B. Canal inguinal : ---------- 27

C. Vascularisation : ---------- 29

a. Système artériel testiculaire : ---------- 29

b. Système veineux testiculaire : ---------- 32

1. Réseau profond : ---------- 32

2. Réseau superficiel : ---------- 34

c. Les anastomoses veineuses : ---------- 34

d. Anatomie valvulaire : ---------- 34

III. Physiopathologie de la varicocèle : ---------- 36

A. Varicocèle primitive : ---------- 36

B. Varicocèle secondaire : ---------- 37

C. Conséquences de la varicocèle : ---------- 38

1. Lésions histologiques : ----------38
2. Hypotrophie testiculaire : ----------39
3. Fertilité : ----------40
a. Hypoxie du tissu génital :----------41
b. Effet sur la thermorégulation locale scrotale:----------42
c. Reflux de métabolites :----------42
IV. Etude clinique:----------44
A. Circonstances de découverte : ----------44
B. Examen clinique:----------45
C. Classification clinique de la varicocèle: ----------49
D. Formes cliniques:----------49
a. Varicocèle infraclinique: ----------49
b. Varicocèle bilatérale :----------49
V. Examens complémentaires:----------50
A. Méthodes non invasives d'imagerie : ----------50
a. Echographie scrotale:----------50
b. Echodoppler couleur : ----------50
c. La tomodensitométrie ----------55
d. Scintigraphie :----------55
e. La thermographie :----------55
f. L'angio-scintigraphie isotopique : ----------56
B. Méthodes invasives d'imagerie : ----------58
a. La phlébographie : ----------58
C. Biologie: ----------62
a. Spermogramme : ----------62
b. Explorations hormonales :----------65

D. Biopsie testiculaire :----------65
VI. Diagnostic différentiel : ----------66
MATERIEL ET METHODES ----------69
I. Age des patients: ----------75
II. Le siège de la varicocèle : ----------76
III. Circonstances de découverte: ----------77
IV. Examen clinique: ----------78
V. Grade de la varicocèle: ----------79
VI. Examens complémentaires :----------80
VII. Traitement : ----------82
RESULTATS ----------83
I. Modalités d'anesthésie : ----------84
II. Temps opératoire : ----------84
III. Complications lors de l'intervention: ----------85
IV. Durée d'hospitalisation :----------86
V. Le suivi postopératoire : ----------86
VI. La récidive : ----------90
VII. Taille du testicule : ----------90
VIII. La fertilité :----------91
DISCUSSION ----------94
I. But du traitement : ----------95
II. Indications du traitement : ----------95
III. Modalités thérapeutiques: ----------97
1. Traitement médical : ----------100
2. Chirurgie ouverte : ----------100
a. Techniques rétropéritonéales supra-ingunales (Palomo) : ----------101

b. La voie inguinale :----------102

c. La voie sub-inguinale :----------102

d. Techniques microchirurgicales de dérivations veineuses : ----------106

3. La voie coelioscopique : ----------108

4. Faut-il préserver ou non l'artère spermatique ? ----------115

5. Le taitement par embolisation : ----------118

a. La scléro-embolisation rétrograde :----------118

b. sclérothérapie antérograde :----------127

IV. Récidive : ----------129

V. Comparaison des différentes techniques : chirurgie versus embolisation : -133

VI. Effet du traitement de la varicocèle sur la taille testiculaire : ----------144

VII. Effet du traitement de la varicocèle sur la fertilité : ----------146

CONCLUSIONS ----------154

RESUMES ----------156

BIBLIOGRAPHIE ----------163

LISTE DES FIGURES

Figure 1 : Développement de la gonade mâle.

Figure 2 : Descente des testicules.

Figure 3 : Anatomie descriptive du testicule.

Figure 4 : Enveloppes du testicule et du cordon.

Figure 5 : Vue antérieure du canal inguinal droit.

Figure 6 : Veines et artères du testicule et de l'épididyme.

Figure 7 : Vascularisation artérielle du testicule et de l'épididyme.

Figure 8 : Schématisation de la vascularisation veineuse testiculaire.

Figure 9 : L'inspection de la varicocèle en position debout.

Figure 10 : Palpation du scrotum et du contenu scrotal.

Figure 11 : Aspect échographique d'une varicocèle.

Figure 12 : Echodoppler d'une varicocèle.

Figure 13 : Aspect scintigraphique des différents grades de varicocèle.

Figure 14 : Thermographie d'une varicocèle gauche.

Figure 15 : Phlébographie rétrograde sélective de la veine spermatique gauche.

Figure 16 : Embolisation de varicocèle, angiographie numérisée.

Figure 17 : Classification de Bahren.

Figure 18 : Lymphangiome kystique.

Figure 19 : Tératome kystique.

Figure 20 : Dilatation du rete testis.

Figure 21 : Répartition en fonction de l'âge et du type du traitement

Figure 22 : Répartition selon le côté atteint et le type du traitement.

Figure 23 : Répartition selon le motif de consultation et le type du traitement.

Figure 24 : Répartition selon le grade de consultation et le type du

traitement.

Figure 25 : Les différentes techniques opératoires dans la série globale.

Figure 26 : Répartition des différentes techniques opératoires dans chaque groupe

Figure 27 : Modalités d'anesthésie utilisées dans le groupe 1.

Figure 28 : Temps opératoire de la cure unilatérale dans chaque groupe (minutes).

Figure 29 : Durée du séjour hospitalier pour chaque groupe (jours).

Figure 30 : Délai de reprise de l'activité chez les 2 groupes.

Figure 31 : Evaluation de la douleur après 3 mois du traitement chez les patients présentant une douleur initialement.

Figure 32 : les différentes techniques de traitement de la varicocèle.

Figure 33 : Ligature de la veine spermatique selon la technique de Palomo.

Figure 34 : Tracé de l'incision inguinale par voie haute selon Ivannisivitch.

Figure 35 : Visualisation et préservation de l'artère spermatique par technique microchirurgicale subinguinale.

Figure 36 : Mise en place des trocarts.

Figure 37 : dissection des vaisseaux spermatiques.

Figure 38 : dissection de la veine spermatique.

Figure 39 : ligature de la veine spermatique par des clips.

Figure 41 : le produit sclérosant utilisé dans notre série.

Figure 40 : la technique d'embolisation.

Figure 42 : Injection d'agent sclérosant après compression du cordon spermatique.

LISTE DES TABLEAUX

Tableau 1: Normes du spermogramme (laboratoire de microbiologie de l'Hôpital Militaire Moulay Ismail).

Tableau 2: Répartition selon le côté atteint et le type du traitement.

Tableau 3: Répartition selon les anomalies du spermogramme et le type du traitement.

Tableau 4: Evaluation de la douleur après 3 mois du traitement chez les patients présentant une douleur initialement.

Tableau 5 : Quantification des paramètres spermatiques selon le type du traitement.

Tableau 6: Succès selon les différentes techniques.

Tableau 7: Temps opératoire selon les différentes techniques.

Tableau 8: Durée d'hospitalisation et délai de reprise d'activité selon les différentes études.

Tableau 9: Survenue d'hydrocèle en postopératoire selon les différentes études.

Tableau 10: Les estimations de coûts pour les différentes techniques en dollar américain.

Tableau11: comparaison des différentes techniques (Goldstein Cambell's urology).

Tableau 12: Facteurs prédictifs des résultats du traitement de la varicocèle chez les patients infertiles.

LISTE DES ABREVIATIONS

AG : Anesthésie générale.

ALR : Anesthésie locoréginale.

AMH : Anti-Müllerian hormone.

ANT : Antérograde.

C : Chirurgie.

CHU : Centre Hospitalier Universitaire.

E : Embolisation.

FIV : Fécondation in vitro.

FSH : Follicule Stimulating Hormone.

ICSI : Intracytoplasmic sperm injection.

LH-RH : Luteinizing hormone-releasing hormone

LH : Luteinizing hormone.

Np : Non précisé.

OMS : Organisation mondiale de la santé.

PMA : Procréation médicalement assistée

S : Sclérothérapie.

VEGF : Vascular Endothelial Growth Factor.

INTRODUCTION

La varicocèle est une dilatation variqueuse des veines du cordon spermatique et notamment du plexus pampiniforme. C'est une affection fréquente, elle a été décrite pour la première fois en 1541 par Ambroise Paré [1].

La varicocèle primitive s'observe souvent chez le sujet jeune avec prédilection du côté gauche. C'est une affection bénigne, mais qui peut avoir une nocivité sur la spermatogenèse. De nombreuses études ont montré que la varicocèle avait également un effet délétère sur la croissance testiculaire [1, 2].

Les méthodes thérapeutiques visent à interrompre le reflux sanguin, et à supprimer les conséquences de la varicocèle sur le testicule, tout en espérant améliorer la fertilité.

Les modalités du traitement ont évolué de la simple résection scrotale à d'autres techniques : chirurgicales à ciel ouvert, coelioscopiques et radiologiques.

Chirurgiens et radiologistes interventionnels débattent toujours de la meilleure technique à appliquer. Jusqu'à ce jour, aucune technique ne semble avoir fait preuve de sa supériorité par rapport aux autres [3, 4].

Notre étude a porté sur 60 patients traités pour varicocèle primitive au sein du service d'urologie de l'Hôpital Militaire Moulay Ismail de Meknès. Ils ont été randomisés en deux groupes :

- Le 1er groupe comportant 30 patients traités par chirurgie ouverte ou cœlioscopie.
- Le 2ème groupe comportant 30 patients traités par embolisation.

À travers ce travail, nous allons essayer de comparer l'efficacité, les complications et la récidive après traitement de la varicocèle dans les deux groupes.

EPIDEMIOLOGIE

La varicocèle est retrouvée approximativement chez : 15% de la population générale masculine, 35% des hommes souffrant d'infertilité primaire et dans 80% des hommes souffrant d'infertilité secondaire [5- 7].

C'est une affection rare chez l'enfant, mais serait augmentée chez les adolescents qui pratiquent le football intensivement. Son incidence augmente dès le début de la puberté, sans prépondérance raciale [2, 8, 9].

Elle siège le plus souvent à gauche dans 95 à 100 % des cas, rarement bilatérale ou à droite [10, 11].

La varicocèle primitive droite est rare et s'observe en général dans le cadre d'une varicocèle bilatérale qui est exceptionnellement isolée et peut faire évoquer un situs inversus ou une malformation veineuse [2].

RAPPELS

I. Rappel embryologique:

- L'embryogénèse génitale

La différenciation sexuelle humaine se fait en plusieurs étapes selon l'âge gestationnel. Les cellules germinales primordiales sont distinguées dès la 3ème semaine du développement embryonnaire dans la paroi de la vésicule vitelline, au niveau de l'allantoïde.

Entre la 4ème et la 6ème semaine, dans les deux sexes, l'arrivée des cellules germinales primordiales dans le territoire des futures gonades, à peu près au niveau de la deuxième vertèbre thoracique, induit la prolifération des cellules du mésonéphros et de l'épithélium cœlomique adjacent. Ceci entraine la formation d'une paire de crêtes génitales, au côté médial du mésonéphros en formation.

Au cours de la 6ème semaine, les cellules du mésonéphros et de l'épithélium cœlomique envahissent le mésenchyme de la région des gonades présomptives pour former des agrégats de cellules de soutien, les cordons sexuels primitifs, qui entourent complètement les cellules germinales.

À la 7ème semaine, en fonction de la formule chromosomique de l'embryon. La gonade indifférenciée se différencie en testicule primitif. Les cellules germinales primordiales interagissent avec les cordons sexuels pour donner naissance aux cellules de Sertoli de l'épithélium des futurs tubes séminifères (figure 1) [12].

Ces cellules de Sertoli sécréteront l'hormone antimüllérien (AMH), nécessaire à la différenciation des voies génitales masculines. Entre les tubes séminifères, quelques îlots de cellules mésenchymateuses vont se différencier en cellules de Leydig, cellules endocrines stéroıdogènes. Les cellules germinales primordiales

constituent le « stock » initial des cellules germinales souches, mais, sous l'influence des cellules de Sertoli, aucune d'entre elles ne rentrera en méiose avant la puberté.

Entre la 7ème et la 12ème semaine le gubernaculum se raccourcit le long de sa portion extra-inguinale et attire les testicules, leurs canaux déférents et leurs vaisseaux vers le bas. Les testicules restent dans le voisinage du canal inguinal. Ils ne pénètrent dans le scrotum qu'autour du 9ème mois. L'action de la testostérone et des androgènes (hormones sexuelles stéroïdes masculines), semble favoriser cette dernière phase de la descente testiculaire (figure 2) [12].

- Embryogénèse veineuse gonadique :

Elle se fait de manière différente à droite et à gauche. Initialement, le système de drainage veineux embryonnaire est constitué par un réseau cardinal primitif :

- les veines cardinales antérieures qui drainent la partie céphalique de l'embryon.
- les veines cardinales postérieures qui drainent le reste du corps.

  De la 4ème à la 7ème semaine, apparaissent deux systèmes veineux additionnels :
- les veines supra-cardinales au contact des chaines sympathiques para-vertébrales.
- les veines sous-cardinales (veines internes du corps de Wolff).

Ces veines internes du corps de Wolff sont anastomosées entre elles, formant le sinus veineux sous-cardinal médian.

L'évolution s'organise autour de la mise en place du système cave et passe par la régression du segment moyen des veines cardinales postérieures, et du segment proximal de la veine sous cardinale gauche.

La distribution se réalise comme suit:

- le sinus veineux sous-cardinal médian donne la veine rénale gauche.
- Le segment distal (ou postérieur) de la veine sous-cardinale gauche constitue la veine gonadique gauche, qui se jette dans la veine rénale gauche.

La veine sous-cardinale droite évolue, quant à elle, dans sa portion distale en veine gonadique droite et dans sa portion proximale, en segment para-rénal de la veine cave inférieure.

Ainsi, les veines gonadiques se trouvent initialement en avant et à gauche de la veine cave inférieure sous rénale, se jettent dans la future veine rénale gauche.

Secondairement, la veine gonadique droite va migrer sur la face antérieure de la veine cave inférieure [13].

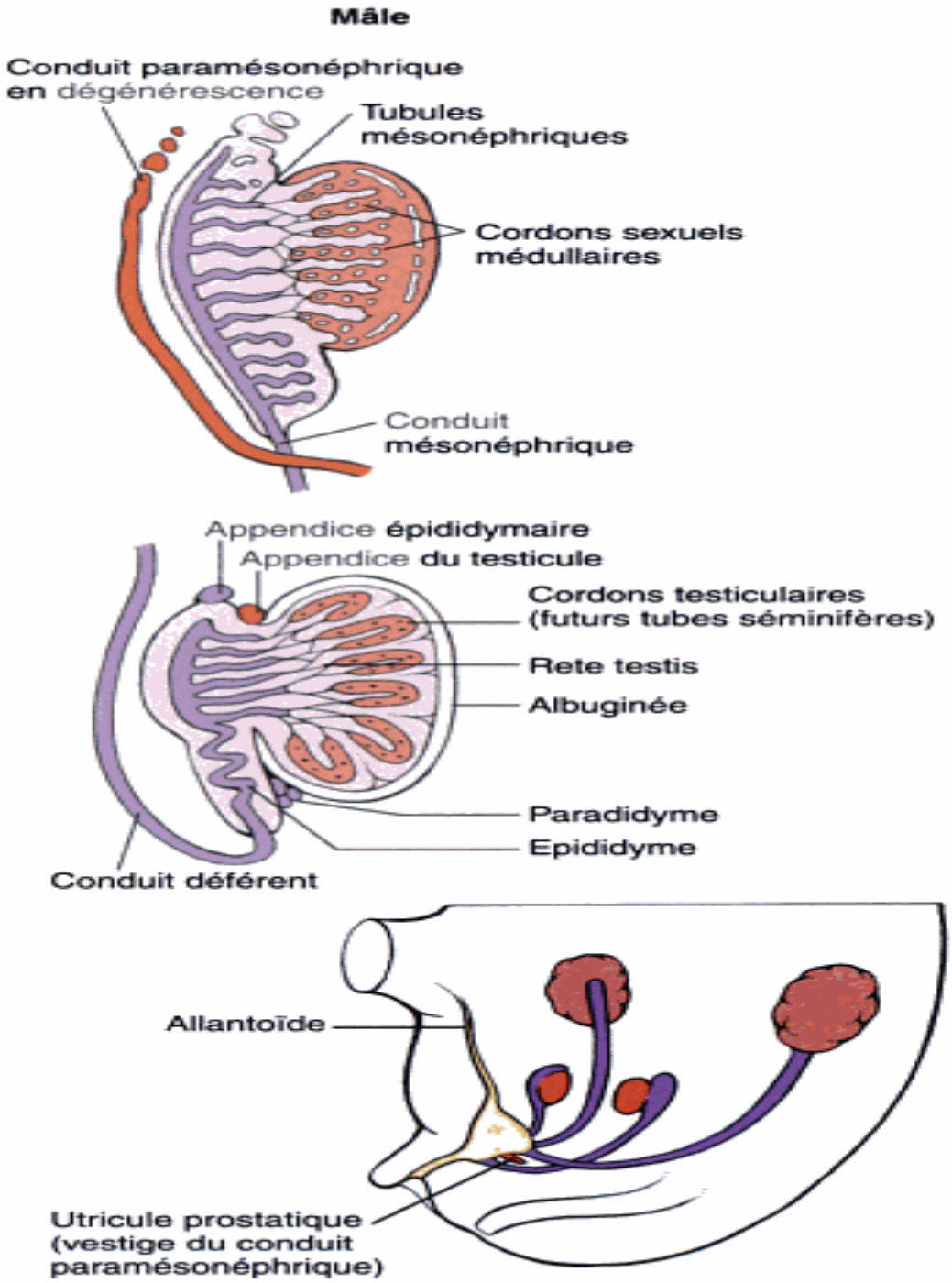

Figure1 : Développement de la gonade mâle [12].

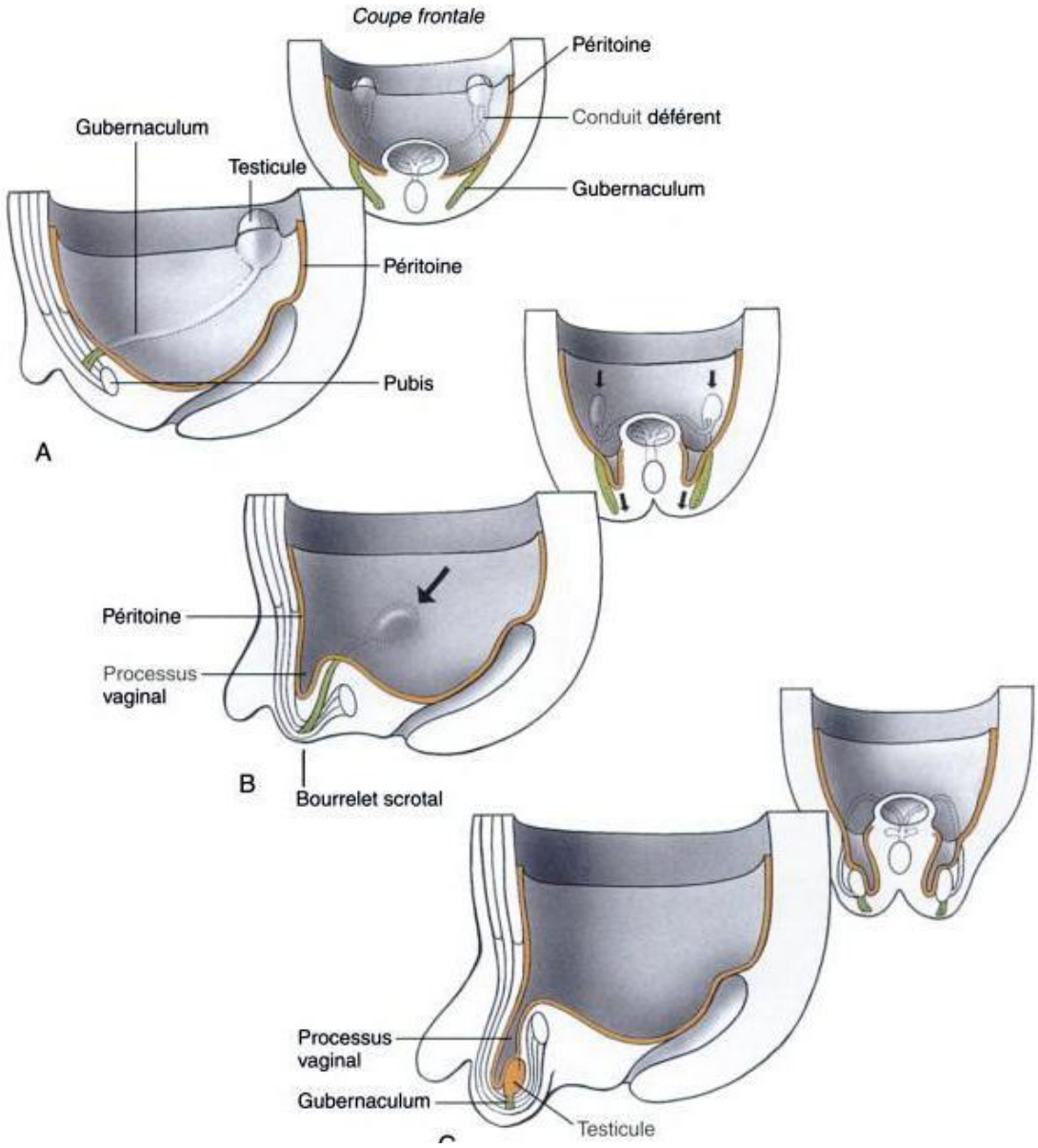

<u>Figure 2</u>: **Descente des testicules.** A-C, Entre la 7ème semaine et la naissance, le raccourcissement du gubernaculum testis provoque la descente des testicules, du niveau de la deuxième vertèbre thoracique jusqu'au dans le scrotum [12].

II. Rappel anatomique:

Les testicules, glandes génitales mâles, ont une double fonction :

- endocrine : sécrétion d'hormones sexuelles.
- exocrine : production des spermatozoïdes.

A. Anatomie descriptive du testicule (Figure 3) :

a. Testicule :

Le testicule est un organe paire, il a une forme ovoïde de surface lisse, nacrée sa consistance est ferme et régulière à la palpation. Il est aplati transversalement, dont le grand axe est oblique en bas et en arrière faisant avec l'horizontale un angle de 45 à 60°. Il mesure 4 à 5 cm de long, 2,5 cm d'épaisseur et 3 cm de hauteur pour un poids d'environ 20 grammes.

Le testicule est situé dans les bourses à la partie antérieure du périnée, sous la verge. Appendu au cordon spermatique, le testicule gauche est en général situé un peu plus bas que le droit. Ils sont mobiles sous l'effet des fibres du muscle crémaster et de la pesanteur.

Dans la bourse, le testicule est fixé à la face profonde du scrotum par le ligament scrotal. Celui-ci est formé de fibres conjonctives élastiques et musculaires lisses qui s'insèrent à l'extrémité postérieure de la glande et à l'épididyme et l'unissent au scrotum.

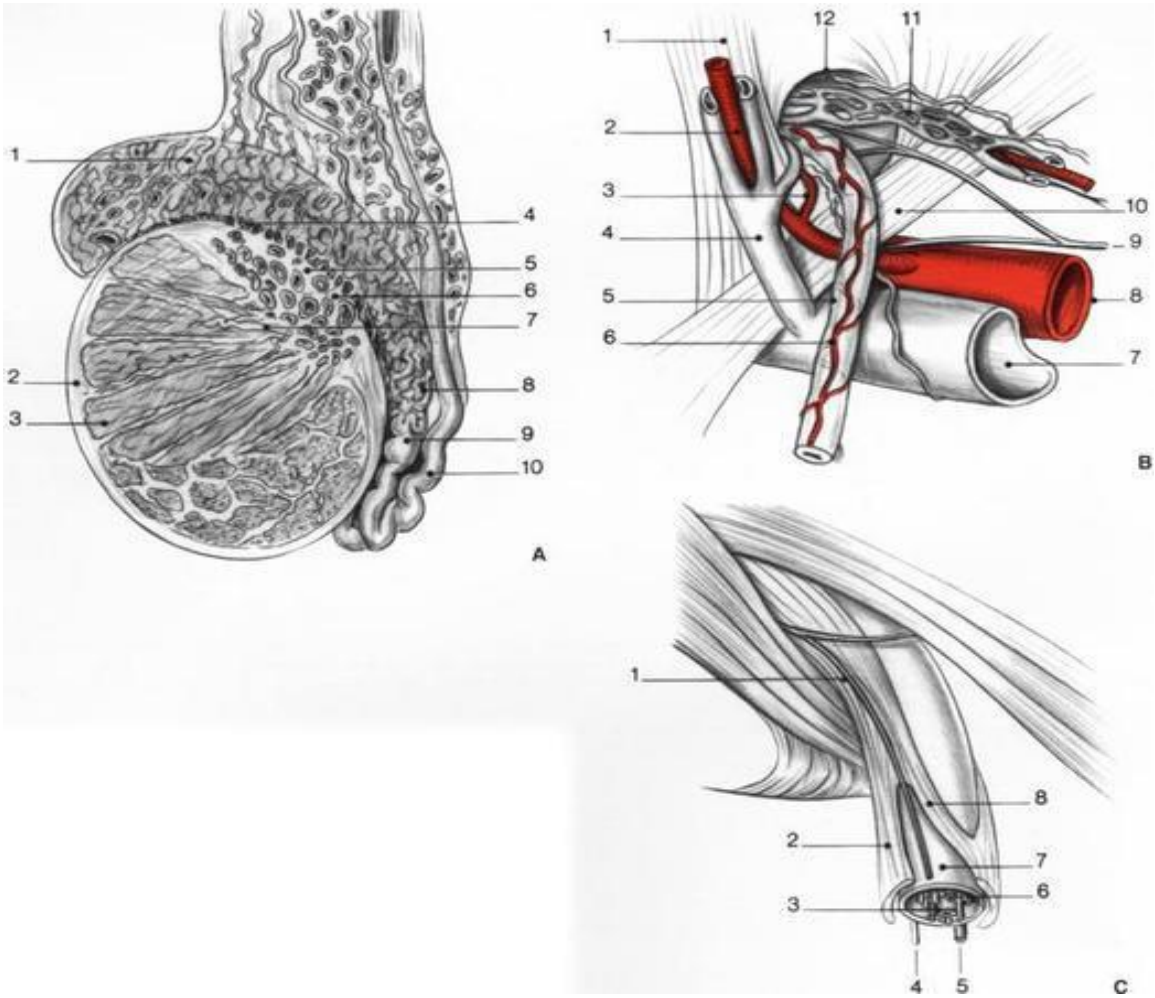

Figure 3: **Anatomie descriptive du testicule** [14]. **A. Testicule**: Coupe longitudinale. 1. Tête de l'épididyme; 2. Tunique albuginée; 3. Tubes séminifères; 4. Cônes efférents; 5. Rete testis; 6. Mediastinum testis; 7. Tubes droits; 8. Corps de l'épididyme; 9. Queue de l'épididyme ; 10. Canal déférent.

B. Rapports de la portion iliaque du conduit déférent (anneau inguinal): 1. Ligament interfovéolaire; 2. Artère épigastrique inférieure; 3. Artère crémastérienne; 4. Veine épigastrique inférieure; 5. Conduit déférent; 6. Artère du conduit déférent; 7. Veine iliaque externe; 8. Artère iliaque externe; 9. Nerf génitofémoral; 10. Ligament inguinal ; 11. Veine et nerf testiculaires; 12. Anneau inguinal profond.

C. Cordon spermatique: 1. Rameau génital du nerf ilio-inguinal; 2. Muscle crémaster (faisceau latéral); 3. Conduit déférent et son artère; 4. Rameau génital du nerf génitofémoral; 5. Artère crémastérienne; 6. Artère testiculaire; 7. Fascia spermatique interne; 8. Muscle crémaster (faisceau médial).

b. Tuniques du testicule (Figure 4) :

Ses enveloppes sont au nombre de huit, elles sont en continuité avec les différentes couches de la paroi abdominale. De la superficie à la profondeur:

- Le scrotum : fine couche cutanée pigmentée, c'est le seul élément commun aux deux testicules.
- Le dartos : c'est une couche de fibres musculaires lisses.
- La tunique celluleuse : est formée de tissu conjonctif.
- La couche fibreuse superficielle.
- Le crémaster : fait de fibres musculaire strié.
- La fibreuse commune : sac résistant qui enveloppe testicule et épididyme.
- La vaginale : Tunique la plus profonde des bourses, qui constitue la partie inférieure du canal péritonéo-vaginal, elle n'est qu'une portion du péritoine, descendue dans le scrotum lors de la migration testiculaire.
- L'albuginée : envoie des cloisons à l'intérieur du testicule, le segmentant en lobules qui contiennent les tubes séminifères.

c. Epididyme :

L'épididyme est placé sur le testicule à la manière d'un « cimier de casque». Il mesure environ 5 cm de longueur, 12 mm de largeur et 5 mm d'épaisseur, et constitué par le canal épididymaire pelotonné sur lui-même.

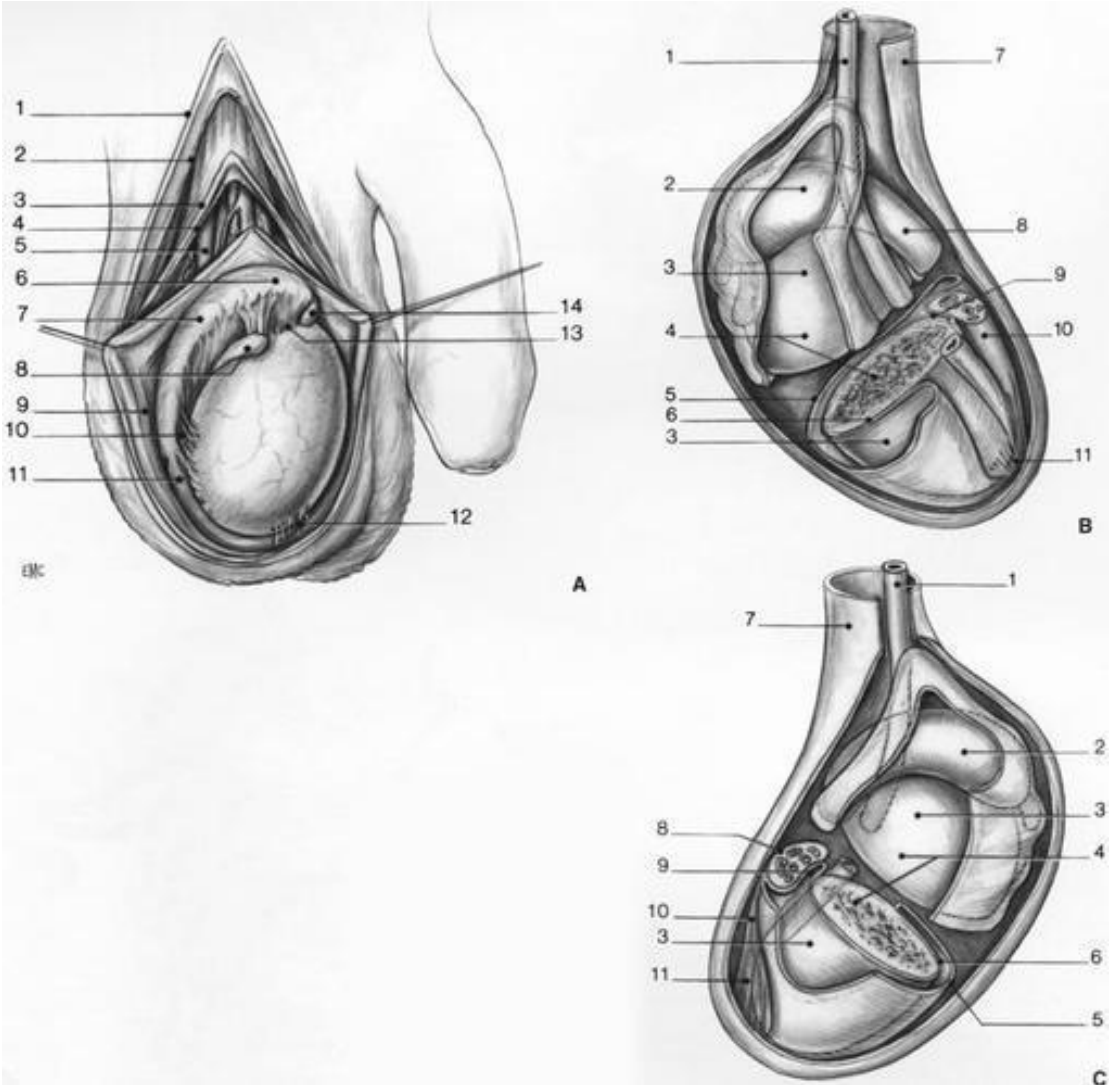

<u>Figure 4:</u> Enveloppes du testicule et du cordon [14]. **A. Enveloppes du testicule et du cordon**. 1. Peau; 2. Fascia spermatique externe; 3. Muscle crémaster; 4. Fascia spermatique interne; 5. Conduit déférent; 6. Tête de l'épididyme; 7. Corps de l'épididyme ; 8. Hydatide ; 9. Vaginale testiculaire ; 10. Ligament épididymaire inférieur; 11. Queue de l'épididyme; 12. Ligament scrotal; 13. Ligament épididymaire supérieur; 14. Hydatide. **B. (vue latérale). C. (vue médiale)**. 1. Canal déférent; 2. Tête de l'épididyme; 3. Cavité de la vaginale; 4. Testicule; 5. Lame pariétale; 6. Lame viscérale; 7. Fascia spermatique interne; 8. Corps de l'épididyme; 9. Sinus épididymaire ; 10. Queue de l'épididyme; 11. Ligament scrotal.

B. Canal inguinal (Figure 5) [15] :

Le canal inguinal est un interstice ménagé dans l'épaisseur de la paroi abdominale, par où émergent: le cordon spermatique chez l'homme, le ligament rond chez la femme, accompagnés de filets des nerfs ilio-hypogastrique et ilio-inguinal et du nerf génito-fémoral.

Il est placé sur une ligne étendue du tubercule du pubis à 1 centimètre en dedans de l'épine iliaque antéro-supérieure, et répond à la moitié interne de cette ligne. Il fait donc avec la direction du ligament inguinal un angle très aigu. Son extrémité externe est à 18 millimètres au-dessus de ce ligament.

On décrit classiquement au canal inguinal quatre parois : antérieure, postérieure, supérieure et inférieure, et deux orifices. On distingue les éléments suivant après dissection plan par plan :

- Sous la peau cheminent des vaisseaux épigastriques superficiels et pudendaux externes supérieurs, tributaires du système fémoral.
- Le fascia du muscle oblique externe.
- Le plan suivant est représenté par la faux inguinale qui glisse en dedans, derrière le ligament réfléchi, pour aller se fixer au tubercule du pubis. Du bord inférieur du muscle oblique interne se détache le muscle crémaster qui enveloppera le fascia spermatique interne.

  Ensuite, on rencontre le fascia transversalis qui est résistant et présente même quelques épaississements.

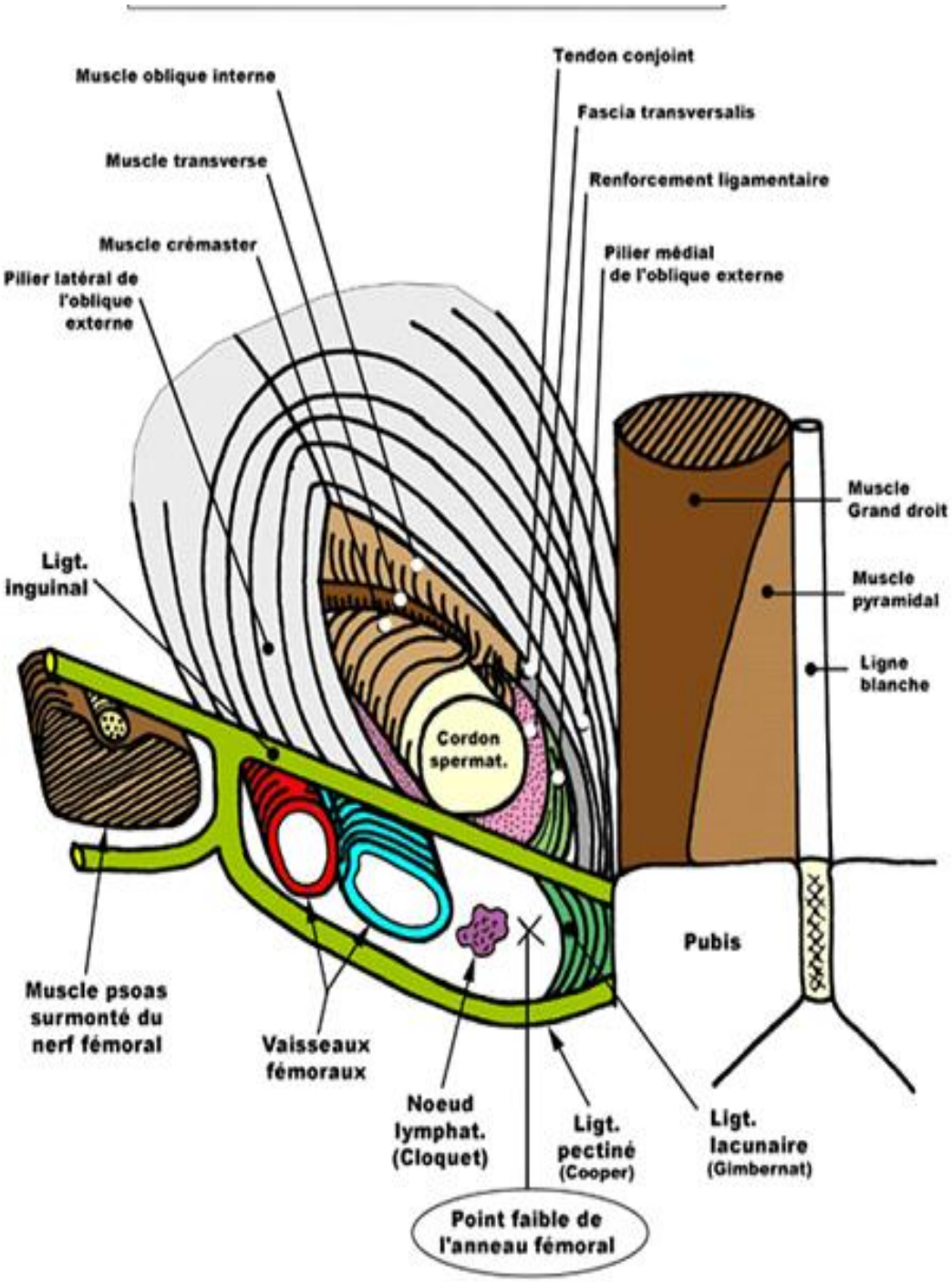

Figure 5: Vue antérieure du canal inguinal droit [15].

C. Vascularisation (figure 6) :

a. Système artériel testiculaire (Figure 7) :

La bourse et son contenu sont irrigués par trois artères [17] :

- L'artère testiculaire (artère spermatique) :

La plus importante, c'est une branche de l'aorte abdominale, descend dans la loge antérieure du cordon, et atteint la face interne de l'épididyme à l'union de sa tête et de son corps. Elle donne deux collatérales épididymaires: épididymaire antérieure, et épididymaire postérieure. Parvenue au bord supérieur du testicule, l'artère spermatique pénètre l'albuginée, et se devise peu après en deux terminales testiculaires: l'une interne et l'autre externe.

- L'artère déférentielle :

C'est une branche de la vésiculo-déférentielle, ou de l'artère iliaque interne. Elle descend dans la loge postérieure du cordon, accolée au canal déférent. Parvenue sur la face interne de la queue de l'épididyme, elle contribue à former l'anastomose à 3 voies, et s'unit parfois avec la terminale interne de l'artère spermatique.

- L'artère crémasterienne (funiculaire) :

Branche de l'épigastrique, elle-même issue de l'artère iliaque externe. Elle vascularise les enveloppes du testicule et peut s'anastomoser aux deux précédentes.

- Des branches accessoires : proviennent des autres artères du petit bassin: Rectale, prostatique et vésicale inférieure.

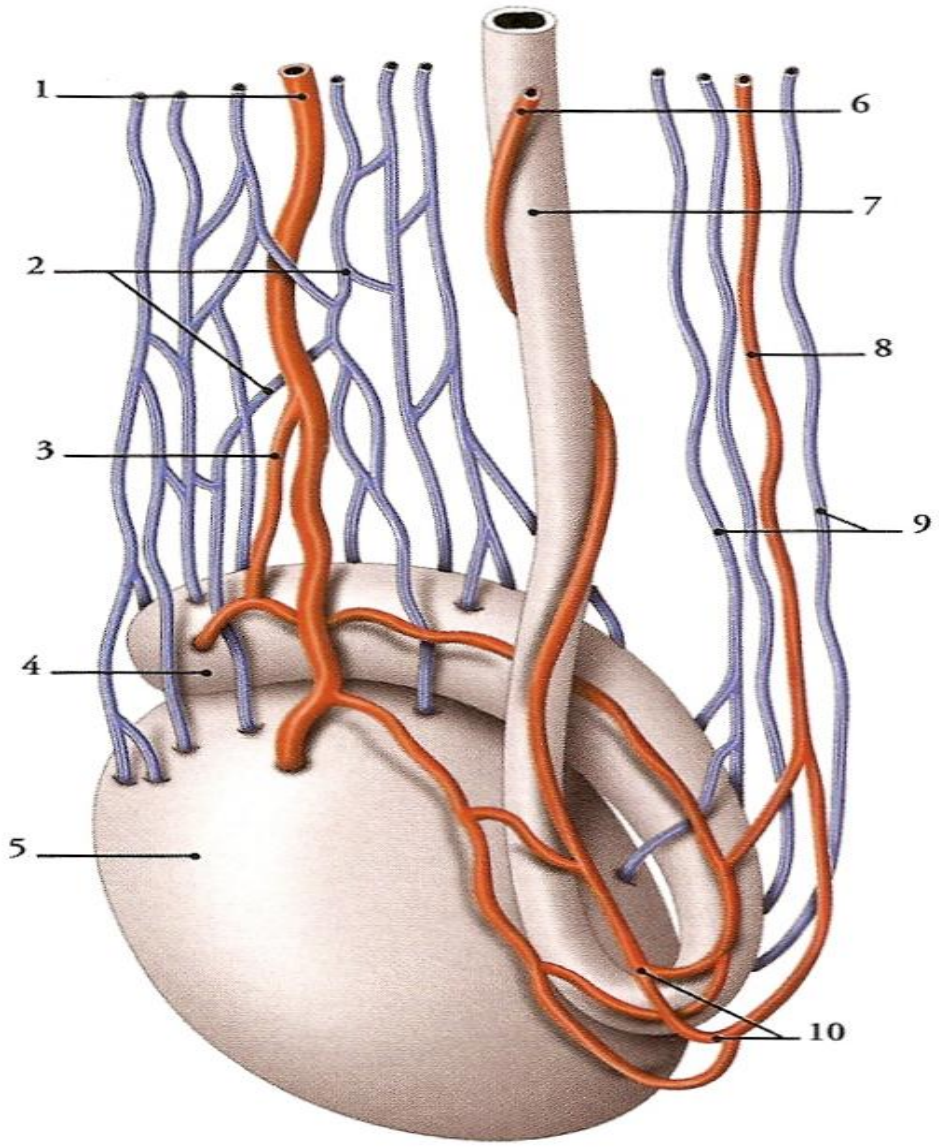

<u>Figure 6:</u> **Veines et artères du testicule et de l'épididyme** [16].

1. Artère testiculaire.
2. Plexus pampiniforme.
3. Artère épididymaire unique.
4. Epididyme.
5. Testicule.
6. Artère du conduit déférent.
7. Conduit déférent.
8. Artère crémasterienne.
9. Veine de la queue de l'épididyme.
10. Anastomoses artérielles multiples.

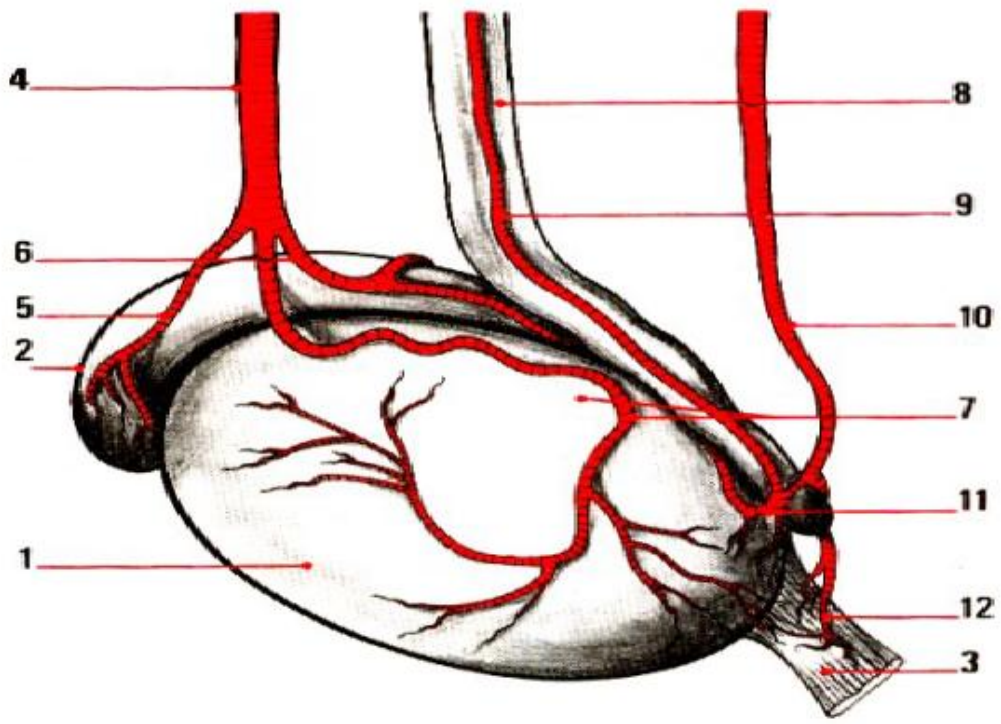

<u>Figure 7</u>: **Vascularisation artérielle du testicule et de l'épididyme** [15].

1. Testicule.
2. Epididyme.
3. Ligament scrotal.
4. Artère testiculaire.
5. Branche épididymaire antérieure.
6. Branche épididymaire postérieure.
7. Branches parenchymateuses médiale et latérale.
8. Canal déférent.
9. Artère du conduit déférent.
10. Artère crémastérienne.
11. Anse artérielle épididymo-déférentielle.
12. Rameaux anastomotiques du ligament scrotal.

b. Système veineux testiculaire (Figure 8) :

Le drainage veineux des testicules est assuré par deux réseaux :

1. **Réseau profond :**

Une conception, suite aux travaux de Haberer et à ceux de Gaudin (1988) décrit trois groupes veineux [19] :

- Plexus pampiniforme :
- Origines :

Les veines du testicule correspondent à l'origine à deux courants; l'un central, constitué de veines centrales montant dans le plexus pampiniforme à partir du médiastin du testicule; l'autre constitué de veines périphériques qui gagnent le réseau sous-albuginée, visibles à la surface du testicule, puis les veines centrales. A la partie postérieure de la glande, elles constituent la veine marginale du testicule qui rejoindra le plexus pampiniforme.

Celles de l'épididyme, à l'origine, sont des troncs veineux qui cheminent depuis l'anse épididymodéférentielle jusqu'au plexus pampiniforme, notamment la veine marginale de l'épididyme qui reçoit sur son trajet les veinules qui en sont issues.

Les veines du testicule et de l'épididyme forment donc le plexus pampiniforme qui, du hile du testicule au canal inguinal, est en fait constitué de plusieurs parties :

- le plexus antérieur, formé des veines épididymaires.
- le plexus intermédiaire correspondant au segment testiculaire céphalique.
- le plexus postérieur au segment testiculaire caudal.

-Trajet- terminaison :

Dans leur trajet ascendant autour de l'artère testiculaire, ces différents éléments veineux vont se réduire en nombre pour former la veine testiculaire au niveau de l'orifice interne du canal inguinal. La disposition en plexus à proximité du

testicule permet éventuellement un processus d'échange des calories entraînant une diminution de la température.

A partir de l'orifice inguinal interne, deux ou trois troncs veineux suivent le même trajet que l'artère testiculaire. Ils se réunissent dans la région lombaire pour former la veine testiculaire ou spermatique qui se place en dehors de l'artère, précroisée par l'uretère correspondant.

Le mode de terminaison mérite quelques précisions.

- A gauche, la veine testiculaire se jette dans la veine rénale, plus rarement dans une branche d'origine de cette veine, ou dans l'origine de l'arc réno-azygolombaire.
- A droite, la veine testiculaire se jette le plus souvent dans la veine cave inférieure sous-rénale, plus rarement dans l'angle de réunion des deux vaisseaux, voire dans la veine rénale droite.

  Ces précisions anatomiques permettent de mieux comprendre la physiopathologie de la varicocèle, et d'identifier les difficultés opératoires.

- Plexus crémastérien :

Il draine le sang du corps et de la queue de l'épididyme. Il est constitué de veines crémastériennes largement anastomosées entre elles et situées à la partie postérieure du cordon, en dehors de la fibreuse propre et entourant le pédicule artériel funiculaire.

Les veines se terminent dans la crosse de la veine épigastrique qui se jette dans la veine iliaque externe.

- Veine déférentielle :

Il existe également une veine déférentielle accompagnant le canal, à l'intérieur de la fibreuse du cordon.

2. Réseau superficiel :

Le réseau superficiel des veines scrotales comprend deux groupes :

- Groupe superficiel :

Rejoignant la veine honteuse externe et la saphène interne d'une part, les veines périnéales superficielles et honteuses internes d'autre part.

- Groupe profond :

Rejoignant le carrefour veineux du pôle caudal du testicule qui, en regard de l'anse épididymo-déférentielle, met en relation plexus pampiniforme, crémasterien, la veine deferentielle et le réseau superficiel.

c. Les anastomoses veineuses :

Elles sont nombreuses dans le testicule et le cordon et permettent ainsi une communication entre les deux réseaux veineux superficiel et profond. Il existe aussi des anastomoses pubiennes entre les veines scrotales droites et gauches.

Ces anastomoses permettent d'expliquer la bilatéralité des varicocèles qui prédominent surtout à gauche [20].

d. Anatomie valvulaire :

Les veines contiennent des valvules unidirectionnelles qui permettent le flux du sang, malgré la pesanteur, des testicules et du scrotum vers le cœur.

Ahlberg a mis en évidence, sur une population non sélectionnée, 50% de valves incompétentes à gauche. Elles sont absentes dans 40% des cas à gauche et 23% des cas à droite. Le nombre de valvules croit en s'approchant de l'extrémité distale des veines [21].

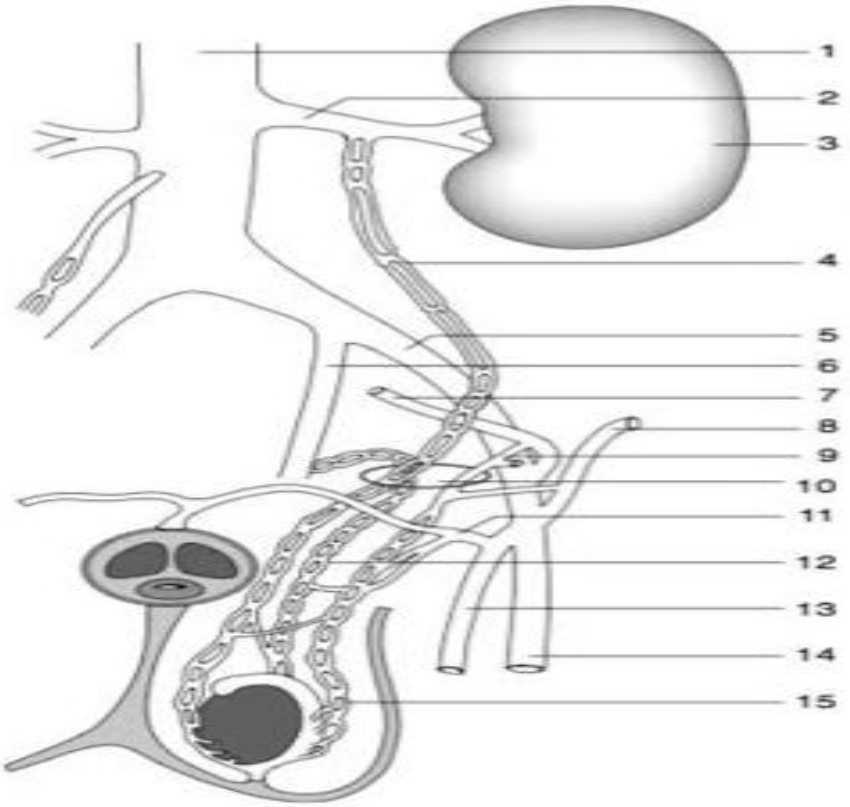

Figure 8: Schématisation de la vascularisation veineuse testiculaire [18].

1. Veine cave inférieure.
2. Veine rénale gauche.
3. Rein.
4. Veine testiculaire gauche.
5. Veine iliaque externe.
6. Veine iliaque interne.
7. Veine épigastrique inférieure profonde.
8. Veine épigastrique superficielle.
9. Veine crémasterienne.
10. Canal inguinal.
11. Veine pudendale externe.
12. Veine déférentielle.
13. Veine saphène interne.
14. Veine fémorale
15. Plexus pampiniforme.

III. Physiopathologie de la varicocèle :

A. Varicocèle primitive :

La varicocèle primitive s'observe surtout chez le sujet jeune, et est liée à un reflux de la veine testiculaire avec dilatation du plexus pampiniforme. L'étiologie exacte reste souvent difficile à affirmer. Elle est essentiellement retrouvée à gauche dans 90% des cas, mais elle est bilatérale dans 10% des cas du fait de l'anatomie de la veine testiculaire gauche [22].

- La dilatation du plexus pampiniforme est majorée par la station debout qui favorise la stase du côté gauche du fait du long trajet veineux vertical et de l'angle droit entre la veine rénale gauche et la veine cave inférieure. De plus, il peut exister un reflux veineux de la veine rénale gauche vers la veine spermatique par absence congénitale ou par insuffisance du système valvulaire veineux de la veine spermatique gauche [23].
- Le gradient de pression entre veine cave, veine rénale et veine spermatique qui sont de tailles différentes.
- L'absence ou l'incompétence valvulaire contribue aussi à la pathogénie de la varicocèle primitive, mais les études anatomiques ont pu montrer que l'aplasie valvulaire ne s'accompagne pas forcément d'un reflux veineux [24, 25].
- La déficience des muscles paraveineux dans le scrotum et les modifications dégénératives des veines du plexus ont aussi été incriminées.
- Situation particulière : le « Nutcracker syndrome » ou syndrome de la pince aortomésentérique. L'effet Casse-Noisette se produit lorsque la veine rénale gauche est comprimée entre l'artère mésentérique supérieure et l'aorte (la

pince aorto-mésentérique) occasionnant une hypertension veineuse rénale gauche. Il n'intéresserait que 0,7% des varicocèles selon Braedel [26].

- La constitution de la varicocèle tend à amortir l'hypertension veineuse rénale en agissant comme une véritable soupape de décompression pour le rein [27].

Par ailleurs, plus proximale, la veine iliaque commune gauche est parfois comprimée par l'artère iliaque commune expliquant un possible reflux veineux crémastérien [28].

Pour bien comprendre ces variétés de reflux, Coolsaet a proposé une classification des varicocèles à partir des données de la phlébographie [29]:

Type 1 : Reflux réno-spermatique ou reflux à partir d'une collatérale de la veine spermatique avec ou sans phénomène de la pince aorto-mésentérique. Ce type représente 80% des cas.

Type 2: Reflux dans les veines déférentielles et crémastériennes à partir de la veine iliaque primitive gauche elle-même comprimée à sa terminaison par l'origine de l'artère iliaque primitive droite. Il concerne 20% des cas.

Type 3 : Associe les types 1 et 2, très rare.

Une hypothèse été émise dit que l'augmentation du flux sanguin artériel vers les testicules à la puberté dépasse la capacité veineuse, entraînant une dilatation veineuse et varicocèle. Les résultats des études chez l'animal pour soutenir cette théorie et la confirmation chez l'homme restent nécessaires [30].

B. Varicocèle secondaire :

Elle est moins fréquente, et peut être secondaire à une obstruction de la lumière du vaisseau selon trois mécanismes :

- une compression directe.

- une obstruction d'origine pariétale.
- une obstruction endovasculaire.

Et ce aussi bien au niveau des veines spermatiques que de la veine rénale ou de la veine cave inférieure.

Le début brutal et le caractère permanent, non dépressible orientent généralement vers la présence d'une pathologie sous-jacente.

Citons également la possibilité de varicocèle secondaire à une hypertension portale sur cirrhose avec développement de collatérales, sur fistule artèrioveineuse, ou secondaire à une tumeur rénale avec thrombus de la veine rénale gauche ou de la veine cave inferieure [22].

Le praticien sera particulièrement attentif à rechercher une étiologie organique si la varicocèle est unilatérale droite ou d'apparition rapide et prescrira une échographie abdominale de principe.

C. Conséquences de la varicocèle :

1. Lésions histologiques :

Les lésions histologiques du testicule chez un patient qui présente une varicocèle atteignent l'ensemble des types et compartiments cellulaires:

- Dégénération et desquamation des cellules germinales dans la lumière du tubule.
- Arrêt de la spermatogenèse à différents stades.
- Epaississement de la membrane basale des tubes séminifères, vacuolisation des cellules de Sertoli.
- Hyperplasie ou plus rarement atrophie des cellules de Leydig.
- Lésions dégénératives des capillaires et des veinules (hypertrophie endothéliale, rétrécissement luminal, épaississement de la membrane

basale).

Les lésions histologiques testiculaires sont similaires chez l'adolescent mais sont habituellement moins sévères et n'affectent le plus souvent que le testicule homolatéral à la varicocèle [2].

La barrière hemo-testiculaire reste cependant intacte, quel que soit le stade évolutif, et préserve à priori des possibilités de récupération [30].

Selon Bernât la varicocèle gauche peut entraîner des anomalies histologiques bilatérales dont la pathogénie n'est pas, complètement élucidée [31].

Pozza évalue la fréquence des lésions testiculaires à 90 % [32]. Ces lésions histologiques précèderaient probablement l'hypotrophie testiculaire, et représentent pour certains auteurs un argument pour un traitement chirurgical précoce [33].

2. Hypotrophie testiculaire :

La conséquence la plus visible de la varicocèle est l'hypotrophie testiculaire. La mesure du volume testiculaire à la recherche d'une hypotrophie est une étape essentielle de la prise en charge d'une varicocèle. De nombreuses méthodes ont été utilisées pour mesurer la taille des testicules. L'échographie est la méthode de référence. L'évaluation par un orchidomètre est moins précise et moins reproductible [34].

D'après Centola, le volume du testicule gauche est significativement plus petit chez le porteur d'une varicocèle gauche [35]. Pour Cockett et Audry, plus la varicocèle est importante ou ancienne plus l'atrophie est marquée [36, 37].

La fréquence de l'hypotrophie testiculaire est diversement appréciée de 29 à 87%. Cette disparité est dûe à la diversité des critères définissant une hypotrophie testiculaire, aux méthodes différentes de mesure du volume testiculaire ainsi que probablement à l'importance de la varicocèle [38].

3. Fertilité :

Le retentissement de la varicocèle sur la fertilité ainsi que l'intérêt de son traitement dans la prise en charge de l'infertilité masculine sont des sujets largement débattus dans la littérature, sans pour autant apporter de conclusions univoques.

L'infertilité est définie par l'incapacité à procréer après un an de rapports sexuels fréquents non protégés. Elle est dite primaire si le couple n'a jamais eu d'enfant, secondaire si le patient a déjà un ou plusieurs enfants, mais ne peut pas concevoir un nouvel enfant.

Il y a bientôt 50 ans, MacLeod a décrit l'association d'une varicocèle et une tératozoospermie caractérisée par une microcéphalie, des têtes allongées ou amincies et des anomalies de la pièce intermédiaire comme une angulation ou des restes cytoplasmiques [39].

Une étude de l'organisation mondiale de la santé (OMS) réalisée dans 24 pays a rapporté la présence d'une varicocèle chez 25 % des 3626 hommes qui avaient des anomalies spermatiques alors qu'elle n'était observée que chez 12 % des 3468 hommes à sperme normal. Dans cette étude, l'atteinte spermatique consistait en une altération isolée du nombre de spermatozoïdes sans atteinte de la mobilité ni de la morphologie des spermatozoïdes [40].

En revanche, dans l'étude de Mori et al portant sur 360 adolescents, une diminution de la mobilité et de la concentration en spermatozoïdes est associée à une varicocèle, quel que soit le grade de celle-ci [41].

Néanmoins, la diminution de la mobilité est plus importante quand le grade de la varicocèle est plus élevé. Une étude récente, rétrospective menée chez 514 hommes infertiles rapporte une oligozoospermie sévère (concentration < 5

millions/ml) dans 33,7 % des cas et des anomalies morphologiques comparables à celles décrites par MacLeod (microcéphalie et restes cytoplasmiques) dans 63,2 % des cas [42].

Ainsi, même si la présence d'une varicocèle n'est pas synonyme d'anomalies du sperme, il apparaıt que, chez un couple infertile, la découverte d'une varicocèle est souvent associée à des altérations spermatiques; sans qu'il y ait un consensus sur la nature et la spécificité de celles-ci.

Parmi les diverses hypothèses relatives à l'influence délétère de la varicocèle sur la fertilité, il convient de mentionner :

L'augmentation de la pression veineuse et de la température scrotale, avec stress oxydatif qui entraine une diminution de la viabilité et de la mobilité des spermatozoïdes, particulièrement sensibles aux phénomènes de stress oxydatif [22].

a. Hypoxie du tissu génital :

La stase veineuse peut entrainer théoriquement une hypoxie, une augmentation du C02 et du taux de testostérone. En fait, tous ces faits n'ont pas pu être démontrés clairement [30].

Une explication hémodynamique a également été proposée. L'augmentation de la pression hydrostatique due à la varicocèle perturberait la circulation artérielle normale intratesticulaire.

La varicocèle entrainerait donc une hypoxie locale responsable d'une augmentation de l'angiogenèse secondaire à la production d'un facteur de croissance endothélial (Vascular Endothelial Growth Factor ou VEGF). On a signalé une corrélation négative entre le taux de VEGF et le nombre de spermatozoïdes, d'une part, et le volume testiculaire, d'autre part [43].

b. Effet sur la thermorégulation locale scrotale:

La température augmente de plus de 2°C au niveau scrotal lors d'une varicocèle annulant ainsi la différentielle classique entre le scrotum et la température centrale.

Cette augmentation de la température intratesticulaire semble être l'une des explications les plus plausibles pour rendre compte des altérations de la spermatogenèse chez les hommes présentant une varicocèle.

Plusieurs auteurs ont montré que la création d'une varicocèle gauche expérimentale dans une population animale induisait une augmentation du débit sanguin total moyen des testicules droits et gauches. Cette augmentation disparait après correction chirurgicale de la varicocèle gauche expérimentale [44].

En effet, une augmentation de la chaleur intratesticulaire ou intra-epididymaire, même modérée, occasionnerait des cassures au niveau de la chromatine des spermatozoïdes, avant même d'entraıner une altération de leur production. Cependant, la mesure de la température intrascrotale est très difficile à systématiser chez l'homme. En fonction de la technique utilisée, certains auteurs mettent en évidence une augmentation de la température intratesticulaire alors que d'autres ne trouvent pas de différence significative entre les hommes infertiles présentant une varicocèle et les hommes infertiles sans varicocèle [23].

c. Reflux de métabolites :

Le reflux par la veine gonadique vers le testicule, de métabolites issus des reins et des surrénales, pourrait perturber la fonction testiculaire. D'après Comhaire le reflux du sang veineux chargé de catécholamines est responsable d'une vasoconstriction testiculaire chronique qui est d'abord réversible puis irréversible [45].

De sa part Caldamone a étudié le reflux de sérotonine dont la concentration veineuse spermatique était retrouvée élevée. Ce taux augmenté est susceptible d'inhiber la synthèse des androgènes [46].

Devant toute infertilité, un arrêt du tabac et des autres toxiques inhalés, parallèlement à la prise en charge de la varicocèle doit être proposé [18].

IV. Etude clinique:

A. Circonstances de découverte :

La varicocèle est d'ordinaire silencieuse est bien tolérée. Le plus souvent, elle est de découverte fortuite lors d'un examen clinique de routine. Elle est responsable parfois d'une déformation scrotale importante ce qui donne le caractère inesthétique des varices, gênant le patient ou son environnement.

Des signes fonctionnels à type de:

Gêne, pesanteur scrotale ou de tiraillement, voire même une douleur vive au cours d'une position debout prolongée ou de certaines activités sportives, ou rapports sexuels peuvent exister. Ces signes sont majorés par la chaleur.

La varicocèle est découverte parfois lors d'un bilan d'infertilité.

Très rarement lors des complications locales: rupture non traumatique ou bien d'une thrombophlébite du plexus pampiniforme.

L'interrogatoire a une place essentielle dans la stratégie diagnostic. Il permet de préciser :

- Les expositions professionnelles : chaleur, radiations, toxiques chimiques.
- Les habitudes toxiques : tabac, éthylisme chronique, stupéfiants.
- La nature de l'infertilité : primaire ou secondaire (paternité antérieure).
- La durée de l'infertilité et les résultats d'éventuels explorations et traitements entrepris.
- L'âge de la partenaire.
- La qualité et la régularité de la sexualité du couple.
- La présence de problèmes d'érection et/ou d'éjaculation.

- Les antécédents chirurgicaux : ectopie testiculaire, cure d'une hernie, varicocèle, traumatisme.
- Les antécédents médicaux : orchite ourlienne, orchi-épididymite, urétrites, radiothérapie, chimiothérapie.
- Les antécédents familiaux d'infertilité pouvant orienter vers une cause génétique.
- Causes identifiées d'infertilité chez la partenaire.

B. Examen clinique:

La varicocèle est révélée lors de l'examen comparatif, bilatéral et systématique des régions lombaires et inguino-scrotales.

Le patient doit être examiné dans une pièce chaude, de préférence après un repos de 5 minutes, en position couchée, debout, avec et sans manœuvre de VALSAVA. Cette dernière consiste à réaliser un effort bloqué d'expiration forcée, effectuée nez et bouche fermés, après une inspiration profonde, ce qui augmente la pression thoraco-abdominale et distend les structures veineuses par gêne au retour vers les oreillettes.

➢ Examen en position debout :

L'inspection (Figure 9) : montre l'abaissement franc de l'hémi-scrotum par rapport au côté opposé, une tuméfaction variqueuse à la partie postérieure et supérieure du scrotum, plus ou moins volumineuse et turgescente en arrière du testicule surtout du côté gauche qu'à droite.

La palpation (Figure 10) : on perçoit une masse bosselée, mollasse, formée de cordons mous, au-dessus et en arrière du testicule; impulsive à la toux et à la manœuvre de Valsalva.

La taille du testicule homolatéral est soit comparée à l'autre côté soit mieux avec un orchidomètre.

Dans les cas extrêmes, le scrotum peut donner la sensation d'un « sac de vers » à travers une peau scrotale lisse et amincie.

Il faut aussi éliminer d'autres pathologies régionales le plus souvent une hernie inguinale associée.

➢ Examen en position couchée :

La tuméfaction s'atténue lorsque le malade est en position allongée parfois elle persiste (varicocèle secondaire).

La palpation montre que la consistance du testicule du côté atteint est moins ferme que le testicule controlatéral.

La manœuvre d'Ivanissevich, inspirée de l'examen variqueux des membres inférieurs, permet de mettre en évidence le reflux veineux. Elle consiste à pincer le cordon en décubitus dorsal, et à relâcher la pression après verticalisation. A ce moment, le reflux remplit le paquet variqueux.

➢ La recherche d'une hypotrophie testiculaire:

Pour l'examen de la varicocèle, il est indispensable d'apprécier, cliniquement la taille testiculaire. Ceci a un intérêt diagnostique et pronostique, car l'hypotrophie testiculaire est considérée comme un facteur de gravité. Le volume testiculaire est apprécié cliniquement selon différentes méthodes :

- La palpation manuelle : elle se base sur la comparaison du volume testiculaire gauche et droit, mais qui reste une appréciation subjective.
- L'orchidomètre : utilisé par plusieurs auteurs, peut donner une approche correcte du volume testiculaire.

Dans l'étude de la relation entre le volume testiculaire et l'intensité de la varicocèle, plusieurs auteurs ont constaté que plus le grade de la varicocèle est élevé plus la taille testiculaire est petite [47].

Il ne faut pas oublier de compléter cet examen physique par une recherche systématique des signes de carence androgénique et de dysfonction endocrinienne.

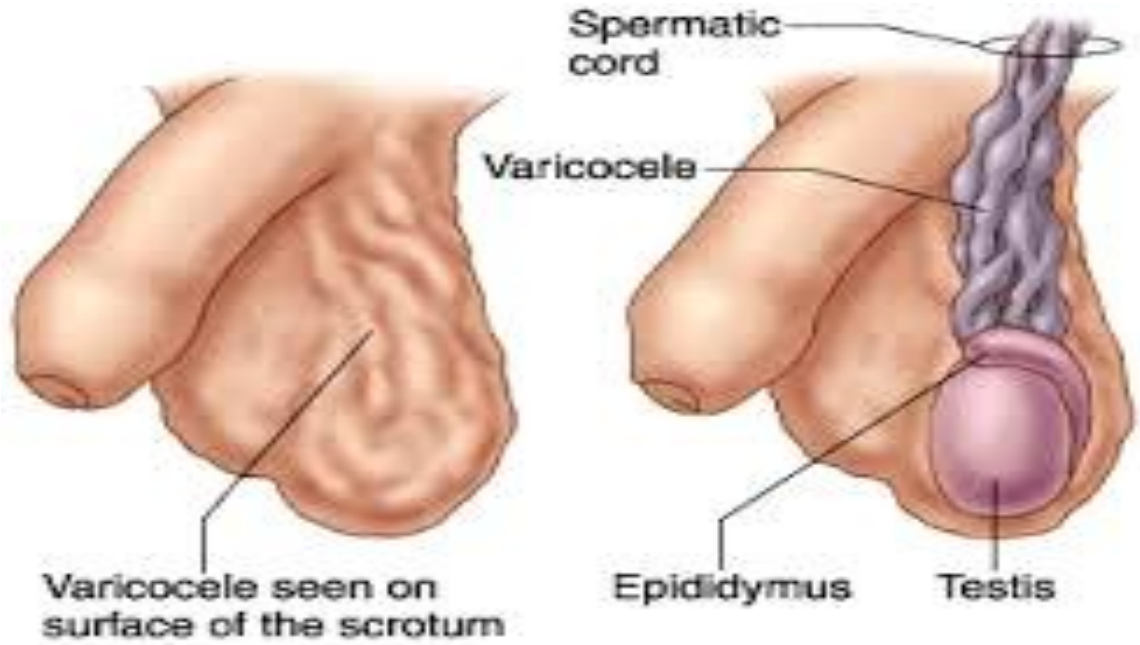

<u>Figure 9:</u> L'inspection de la varicocèle en position debout.

(D'après Cornell University Weill Medical College)

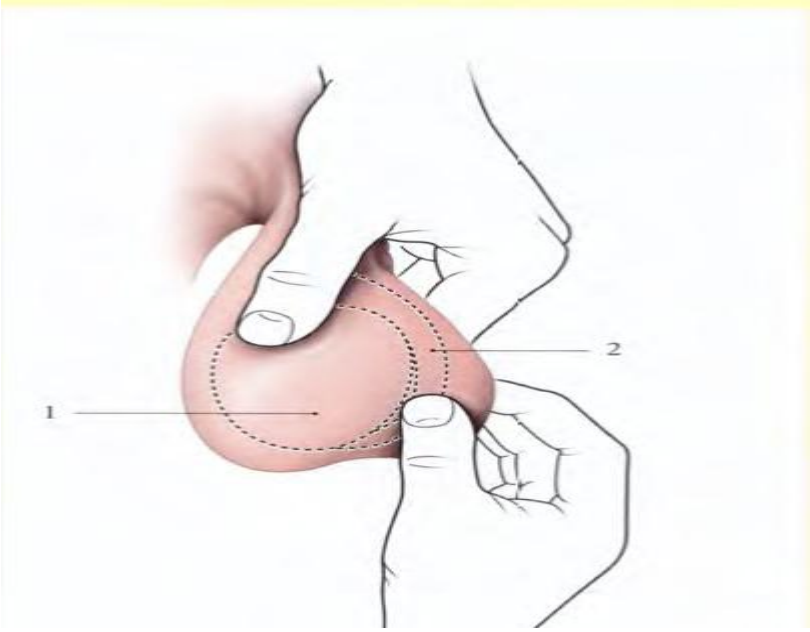

<u>Figure 10</u> : Palpation du scrotum et du contenu scrotal [16].

1. Testicule 2. Épididyme

C. Classification clinique de la varicocèle:

De nombreuses classifications ont été élaborées à partir de l'examen clinique, la plus utilisée de nos jours c'est la classification de Dubin et Amelar 1970 [48] :

- Grade I : varicocèle non visible et palpable uniquement à la manœuvre de Valsalva.
- Grade II : varicocèle non visible mais palpable sans manœuvre de Valsalva.
- Grade III : varicocèle visible à l'œil nu.
- Grade 0 : correspond à la varicocèle infra clinique, ni palpable ni visible au repos ou pendant la manœuvre de Valsalva, mise en évidence par des tests ou des examens complémentaires

D. Formes cliniques:

a. Varicocèle infraclinique:

Elle est asymptomatique et de découverte fortuite lors d'un examen clinique de routine. Elle correspond au grade 0 de la classification clinique de Dubin et Amelar.

b. Varicocèle bilatérale :

La varicocèle est très fréquente à gauche qu'à droite, ce taux est estimé à 95%.

Amelar et Dubin ont estimé l'incidence de la bilatéralité à 15% [48]. Pour Bigot et coll ce taux augmente à 51% en phlébographie sous manœuvre de Valsalva [49].

V. Examens complémentaires:

A. Méthodes non invasives d'imagerie :

a. Echographie scrotale (Figure 11):

L'échographie doit être bilatérale et comparative. Elle permet d'évaluer l'importance de la dilatation des veines variqueuses qui se présentent sous formes de structures tubulaires anéchogènes, tortueuses, le long du cordon spermatique et dont le diamètre moyen est supérieur à 2mm [50].

Elle confirme la varicocèle en montrant son augmentation lors de la manœuvre de Valsalva. Elle permet de diagnostiquer la varicocèle infraclinique et donc augmenter l'incidence de la varicocèle à 68% [51].

L'échographie est en règle inutile pour identifier les structures variqueuses sauf dans des cas où la varicocèle n'est pas palpable en raison d'un scrotum court ou épais. L'échographie permet surtout de donner les 3 dimensions du testicule, nécessaires pour mieux calculer le volume testiculaire, et par conséquent juger l'atrophie testiculaire et poser l'indication opératoire.

D'une façon générale, un volume testiculaire d'au moins 2 ml est retenu pour juger une hypotrophie testiculaire. Lors des manœuvres de Valsalva ou en orthostatisme, le calibre de chaque veine se majore, témoignant ainsi de sa nature veineuse.

Enfin, l'exploration des reins et des autres éléments du rétropéritoine doit faire partie intégrante de l'examen [51].

b. Echodoppler couleur (Figure 12):

De nos jours, c'est l'examen non invasif de référence dans le diagnostic des varicocèles. Ceci grâce à son innocuité, son accès facile et l'absence d'irradiation ou

d'injection de produit de contraste. Toutefois, comme l'échographie standard l'écho-doppler est opérateur-dépendant.

L'écho-doppler couleur a une sensibilité de 97% et une spécificité de 94% comparées respectivement à 71% et 69% pour l'examen clinique [22].

On utilise un doppler directionnel (parfois même bidirectionnel) et enregistreur. La sonde idéale est de 4 MHz.

Le patient étant en décubitus dorsal, la sonde est placée en latéro-scrotal près de la racine du scrotum, au niveau du hile testiculaire. On peut repérer l'artère spermatique dont la courbe est enregistrée.

La veine spermatique est le plus souvent en avant de l'artère, presque toujours dupliquée. Il faut cependant explorer aussi la partie postérieure du cordon. La veine spermatique est normalement à peu près silencieuse. On peut s'aider d'une brève pression manuelle sur la région inguinale pour la repérer.

L'examen doit être méthodique, bilatéral et comparatif. Il permet de repérer les veines qui refluent et donne la certitude du reflux et sa quantification. Pour rechercher une varicocèle, on étudie le flux dans les veines du cordon en position debout avec manœuvre de Valsalva. Normalement, en position debout, il n'y a pratiquement aucun signal couleur spontané au sein des veines, y compris lors de la manœuvre de Valsalva.

En cas de varicocèle, deux situations peuvent exister: soit le reflux apparaît spontanément lors du passage en position debout, soit le reflux n'apparaît que lors de la manœuvre de Valsalva. Dans les deux cas, on observe l'apparition d'un signal couleur continu au sein des veines du cordon. Pour quantifier ce signal de reflux, il faut un enregistrement spectral qui est la seule preuve incontestable du reflux.

En effet, on considère que la varicocèle est effective lorsque le signal inversé dure plus de 2 secondes [52].

Lorsque le reflux est spontanément visible chez un sujet jeune en position couchée avec deux veines parallèles au niveau du cordon circulant en sens inverse, il faut rechercher un syndrome casse-noisettes. Plus rarement, la varicocèle peut avoir une extension intratesticulaire, dans l'albuginée aux dépens des veines péri testiculaires, ou dans les veines crémastériennes.

Très rarement, les veines dilatées peuvent être le siège d'une thrombose spontanément échogène (seules les thromboses récentes peuvent être hypoéchogènes) évidentes en mode doppler-couleur.

Au cours de la surveillance post-thérapeutique, l'échographie Doppler couleur est une excellente méthode de dépistage des récidives après embolisation ou ligature [52].

Sarteschi a établi une classification en cinq grades de la varicocèle en écho doppler [54].

- Grade 1 : caractérisé par la détection d'un reflux prolongé dans les vaisseaux du canal inguinal uniquement pendant la manœuvre de Valsalva, alors que les varicosités scrotales n'étaient pas évidentes sur la seule échographie.
- Grade 2 : caractérisé par une petite varicosité postérieure atteignant le pôle supérieur du testicule et dont le diamètre augmente pendant la manœuvre de Valsalva. L'analyse doppler couleur objective un reflux veineux uniquement pendant la manœuvre de Valsalva en région testiculaire supérieure.
- Grade 3 : caractérisé par la présence de vaisseaux dilatés jusqu'au pôle inférieur du testicule quand le patient est en position debout, alors qu'aucune dilatation n'est visible en position couchée. L'analyse doppler objective un net reflux uniquement pendant la manœuvre de Valsalva.

- Grade 4 : caractérisé par la présence de vaisseaux dilatés aussi bien en position debout qu'en position couchée. L'analyse doppler objective un reflux veineux spontané, et majoré par la manœuvre de Valsalva.
- Grade 5 : caractérisé par la présence de vaisseaux dilatés aussi bien en position debout qu'en position couchée. L'analyse doppler objective un reflux veineux massif spontané, non modifié par la manœuvre de Valsalva.

Une autre classification est également fréquemment retrouvée dans la littérature et tient compte de la durée du reflux : la classification de Battino [55]:

- Stade 1: hyperdébit spontané modéré, reflux franc dont la durée est inférieure au temps de la poussée mais supérieure à deux secondes.
- Sade 2: hyperdébit spontané important, reflux franc durant autant de temps que la poussée.
- Stade 3: fort hyperdébit spontané, reflux massif non seulement à la manœuvre de Valsalva mais aussi à chaque inspiration.

• Dilatation du plexus veineux pampiniforme péritesticulaire (>3mm).

Figure 11 : **Aspect échographique d'une varicocèle** [53].

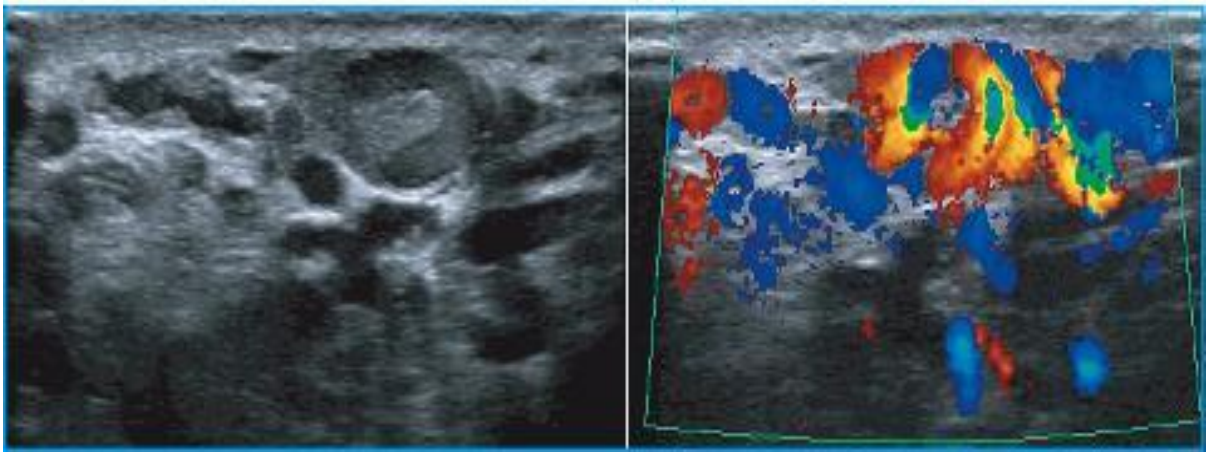

Figure 12: **Echodoppler d'une varicocèle** [53].

Voie scrotale, sonde superficielle à haute fréquence 8-12 MHz avec doppler couleur : calibre de la veine spermatique est augmenté (> 3 mm) avec présence d'un reflux au doppler lors de la manoeuvre de Vasalva.

c. La tomodensitométrie

Son utilisation est limitée par son irradiation excessive et par l'injection importante de produit de contraste. En général même après une injection intraveineuse en bolus de produit de contraste, les informations recueillies sont insuffisantes pour objectiver clairement sa présence et obtenir une classification fiable.

Cet examen est par contre utile pour préciser un éventuel syndrome de la pince aortomésentérique [56].

d. Scintigraphie (Figure 13):

La scintigraphie est également une épreuve non invasive, qui peut détecter non seulement les varicocèles cliniquement palpables mais aussi les varicocèles infracliniques.

C'est une image statique réalisée après injection de Tc 99 pertechnetate, associé soit aux globules rouges, soit à l'albumine. Elle permet de déceler la présence d'une varicocèle pendant la phase veineuse de l'examen, sur une asymétrie de flux sanguin ou une stase veineuse. Elle a une faible sensibilité [57].

e. La thermographie (Figure 14):

Elle peut être faite par thermographie en plaque ou par téléthermographie dans un local à température constante 20-22°. La thermographie donne une information indirecte sur la présence d'une varicocèle en détectant l'excès de température scrotale (normalement inférieure à 32,5°C) mais celle-ci peut être en rapport avec une inflammation locale cutanée ou sous-jacente. De plus, cette mesure peut être faussée par une varicocèle bilatérale.

Dans les cas infracliniques où la dilatation n'est pas majeure, la température n'est que peu augmentée et la thermographie peut être faussement négative.

La varicocèle se traduit par une zone chaude localisée à un hémiscrotum. Cet examen dépend de nombreux facteurs extérieurs pouvant interférer avec les différentes mesures : en particulier la température de la salle d'examen ou la position du capteur [58].

Actuellement cet examen n'est pas utilisé en pratique courante.

f. L'angio-scintigraphie isotopique :

Utilisant le pertechnétate de sodium. C'est une méthode peu invasive, rapide, simple, exposant à une irradiation inférieure à celle de la phlébographie.

Chez l'homme normal, la veine fémorale et la veine iliaque sont clairement visibles, avec une faible radioactivité scrotale symétrique. En cas de varicocèle, la radioactivité augmente en regard de l'hémiscrotum intéressé. Le pourcentage des faux négatifs par rapport à la clinique est faible [59].

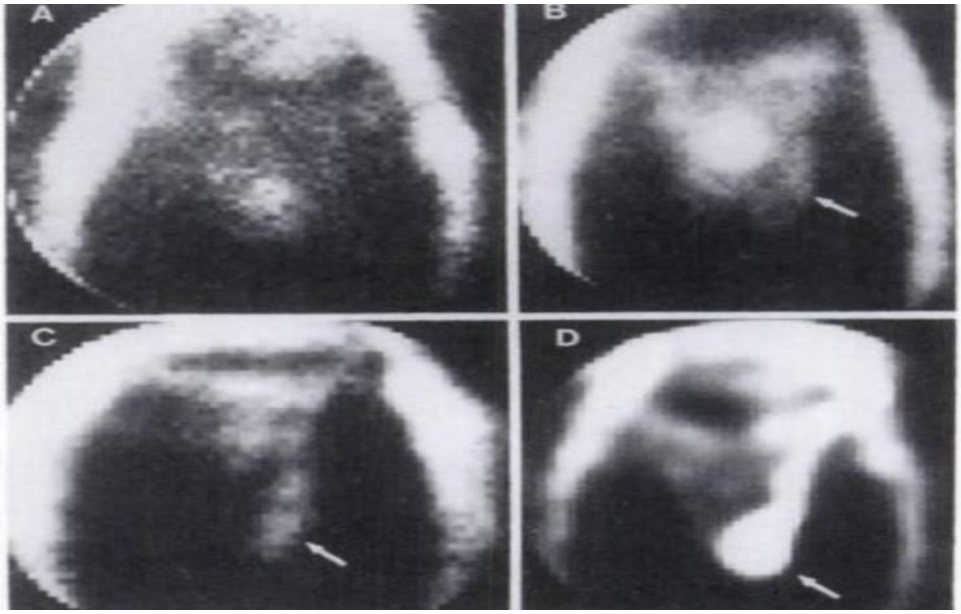

Figure 13 : Aspect scintigraphique des différents grades de varicocèle [57].

A. Grade 0 (normal), B. Grade 1 (minime), C. Grade 2 (modéré), D. Grade 3 (intense).

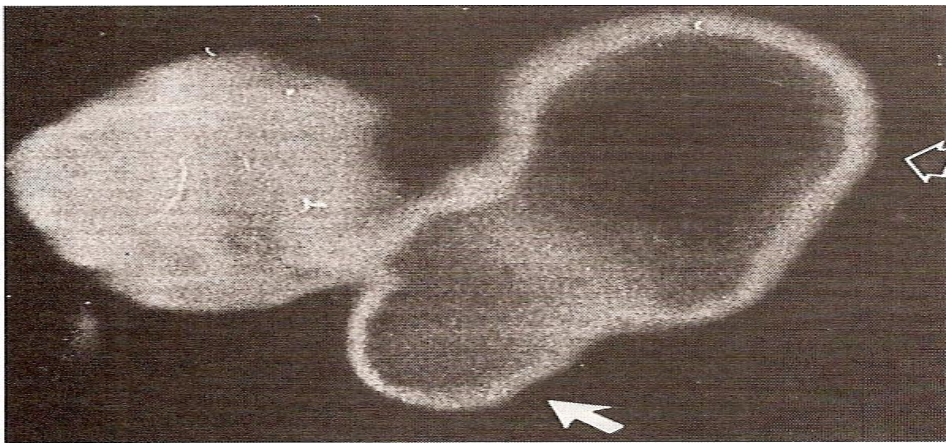

Figure 14: Thermographie d'une varicocèle gauche [57].

B. Méthodes invasives d'imagerie :

a. La phlébographie :

La phlébographie spermatique rétrograde reste toutefois, l'examen de référence pour la mise en évidence d'un reflux spermatique, mais c'est un geste invasif (Figures 15, 16).

Elle est réalisée après une simple anesthésie locale, et consiste à cathétériser la veine spermatique refluante et de l'opacifier. Trois abords vasculaires peuvent être utilisés : veine fémorale, veine jugulaire ou veine humérale.

Cette technique conditionne actuellement la réussite du traitement endovasculaire par une analyse détaillée du réseau veineux afin de juger du site d'occlusion idéal.

En dehors de cette indication à visée thérapeutique, elle peut être utile en cas d'échec d'une chirurgie de la varicocèle pour préciser l'origine de cet échec.

Le plus souvent la voie rétrograde fémorale droite, avec cathétérisme sélectif de la veine spermatique droite puis gauche, est la plus utilisée. L'opacification rétrograde peut être facilitée par la manœuvre de Valsalva et l'orthostatisme [60].

En présence d'une varicocèle, on retrouve :

Un calibre veineux élargi avec un aspect variqueux, parfois une avalvulation, un flux rétrograde dans la veine spermatique. La visualisation d'un reflux est spécifique de la varicocèle, mais peut ne pas refléter les conditions physiologiques si le cathétérisme est trop distal, au-delà des valvules.

Elle permet de classer les varicocèles en 5 types selon la classification décrite par Bahren [61].

Classification de Bahren (Figure 17) :

- Type I : une veine spermatique unique.

- Type II : plusieurs ostia sur la veine rénale gauche.
- Type III : présence de collatérales proximales sur la veine spermatique.
- Type IV: collatérales entre des veines rétropéritonéales ou des branches segmentaires rénales et la veine spermatique avec ostium principal de la spermatique incompétent (a) ou compétent (b).
- Type V: veine spermatique associée à une double veine rénale gauche.

Par ailleurs, sa pratique systématique est controversée en raison de certaines complications:

- Les réactions allergiques au produit de contraste.
- La perforation de la paroi veineuse avec extravasation du produit de contraste mais sans conséquence au long cours.

L'irradiation est minime voire négligeable.

Figure 15: Phlébographie rétrograde sélective de la veine spermatique gauche [53].

Angiographie numérisée : veine spermatique gauche incontinente avec reflux très important, opacification du plexus pampiniforme.

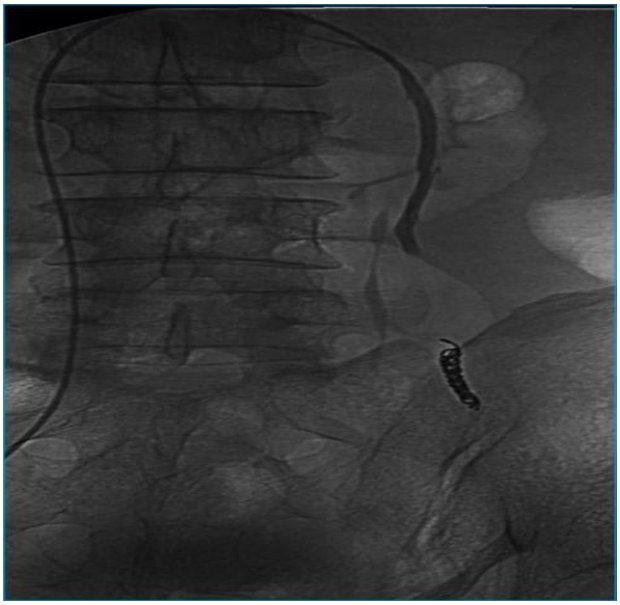

Figure 16: Embolisation de varicocèle, angiographie numérisée [53].

L'embolisation associe l'injection d'un produit sclérosant (Trombovar®) et la mise en place d'un ressort métallique endovasculaire occlusif (coil).

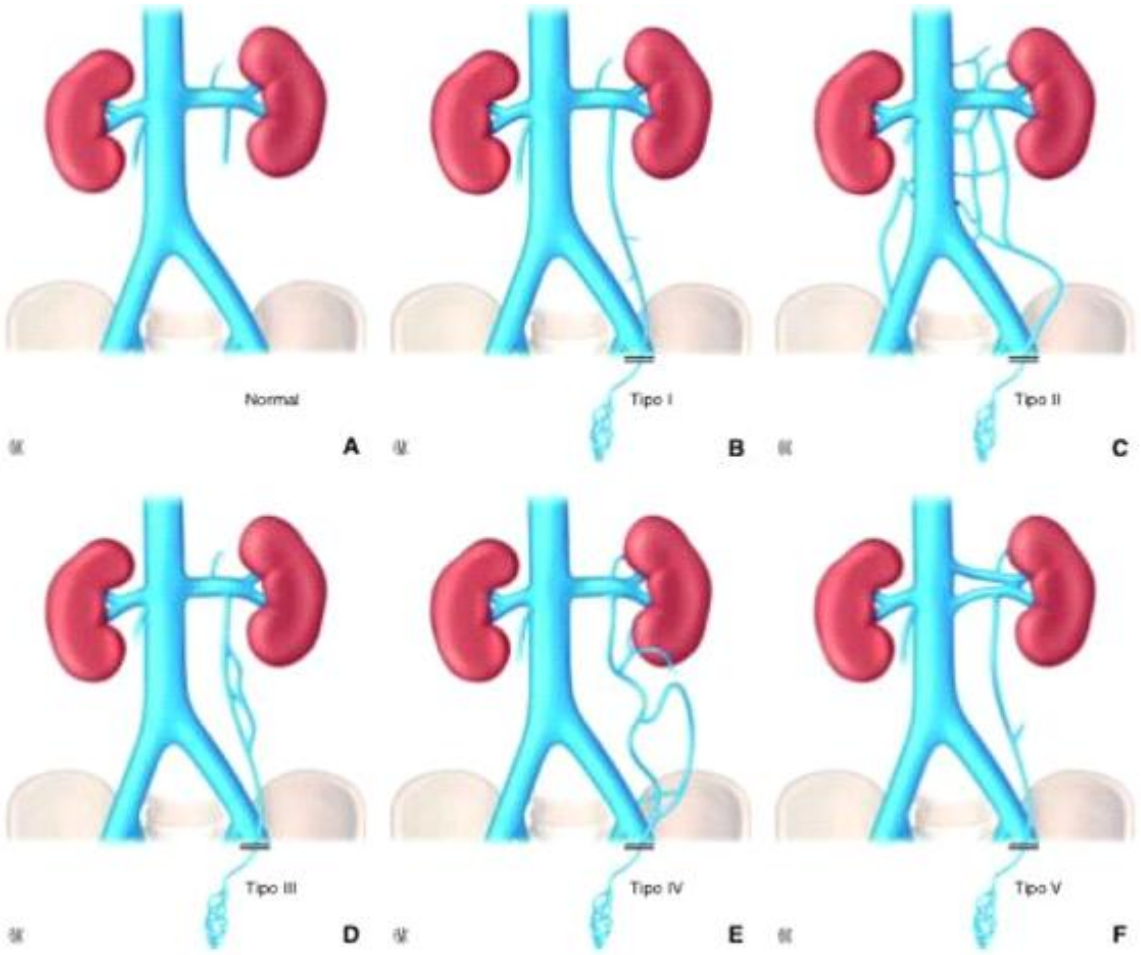

Figure 17: Classification de Bahren [62].

C. Biologie:

a. Spermogramme :

Cet examen permet de chercher les perturbations liées aux effets de la varicocèle sur la spermatogenèse. Il doit être réalisé avant et après la cure de la varicocèle. C'est l'examen de première intention dans le bilan de l'homme infertile. Le spermogramme avant 18 ans peut être d'interprétation difficile. Les normes du spermogramme avant cet âge n'étant pas parfaitement établies et variables d'un individu à l'autre, Des valeurs "adultes" seraient obtenues 29 à 33 mois après le début de la puberté [2].

1. Conditions:

Il doit toujours être réalisé après une période d'abstinence sexuelle de 3 à 5 jours. Les bains chauds sont à éviter dans ce laps de temps. Il se pratique sur l'analyse du sperme récolté par masturbation au laboratoire. Le recueil se fait en dehors d'une infection et après la miction.

2. Résultats (Tableau 1) :

Chaque paramètre de l'analyse du sperme doit faire l'objet d'une évaluation isolée, mais doit être également interprété en fonction des autres paramètres spermatiques relevés :

- La viscosité du sperme.
- Le volume de l'éjaculat.
- La numération des spermatozoïdes.
- La mobilité des spermatozoïdes.
- La morphologie des spermatozoïdes.
- La spermoculture.
- Le Ph du sperme.

L'analyse du sperme retrouve le plus souvent une oligo-asthéno-tératozoospermie.

Elle s'accompagne d'un volume d'éjaculat normal. Il existe des altérations du spermogramme portant sur la concentration (oligospermie), la mobilité (asthénospermie), la morphologie (tératospermie) caractérisée par une microcéphalie, des têtes allongées ou amincies et des anomalies de la pièce intermédiaire comme une angulation ou des restes cytoplasmiques.

Le plus souvent les 3 types d'anomalies coexistent. Parfois ils s'associent d'une hyperspermie, voire même une augmentation du nombre des cellules rondes (peroxydases négatives), marquant la libération prématurée des cellules germinales. Une augmentation de la leucospermie (cellules rondes à peroxydases positives) peut également être retrouvée.

Le spermocytogramme montre classiquement des anomalies de la tête des spermatozoïdes (allongées ou amincies), des anomalies de la pièce intermédiaire à type de reste cytoplasmique (persistance de la gouttelette cytoplasmique) ou encore des anomalies flagellaires à type d'enroulement.

L'index d'anomalies multiples se calcule en divisant toutes les anomalies observées sur chaque spermatozoïde par le nombre de spermatozoïdes observés. Des valeurs d'index d'anomalies multiples supérieures à 1,60 sont de mauvais pronostic en fertilité naturelle. Cet index est en fait une application directe du système original à entrées multiples de la méthode : l'index d'anomalies multiples n'est autre que le rapport du nombre total d'anomalies recensées au nombre total de spermatozoïdes anormaux [63].

<table>
<tr><th colspan="2">Normes</th><th colspan="2">Définition de l'anomalie</th></tr>
<tr><td colspan="2">Volume du sperme : 2 à 6 ml</td><td colspan="2">• <2 ml : hypospermie
• >6 ml : hyperspermie
• 0 : aspermie</td></tr>
<tr><td colspan="2">Numération des spermatozoides :
20 à 250 millions/ml</td><td colspan="2">• 0 : azoospermie
• <20 millions/ml : oligospermie
• >250 millions/ml : polyspermie</td></tr>
<tr><td rowspan="2">Mobilité à la première heure après l'éjaculation.</td><td>Mobilité totale des spermatozoïdes à la première heure : > 50 %</td><td>< 50 %</td><td rowspan="2">Asthénospermie primaire.</td></tr>
<tr><td>Mobilité en trajet fléchant rapide des spermatozoïdes : > 25 %</td><td>< 25 %</td></tr>
<tr><td>Mobilité à la quatriéme heure heure après l'éjaculation.</td><td>Chute de mobilité inférieure à 50 % comparativement aux chiffres de la première heure.</td><td>Chute de la mobilité supérieure à 50 %</td><td>Asthénospermie secondaire.</td></tr>
<tr><td colspan="2">Mobilité = 0 %</td><td colspan="2">Akinetospermie</td></tr>
<tr><td colspan="2">Morphologie normale des spermatozoides : >30 %</td><td colspan="2">< 30% : tératospermie</td></tr>
<tr><td colspan="2">Leucocytes < 1millions/ml</td><td colspan="2">< 1 million /ml : leucospermie (infection)</td></tr>
<tr><td colspan="2">PH entre 7,2 et 8</td><td colspan="2">Augmenté en cas d'infection</td></tr>
<tr><td colspan="2">Vitalité des spermatozoides : > à 75%</td><td colspan="2">< 75% : nécrospermie (abstinence prolongé, infection)</td></tr>
</table>

<u>Tableau 1</u>: Normes du spermogramme (laboratoire de microbiologie de l'Hôpital Militaire Moulay Ismail).

Après traitement de la varicocèle, un spermogramme doit être réalisé approximativement tous les trois mois (cycle de spermatogénèse: 74 jours), pendant un an ou jusqu'à survenue de la grossesse.

b. Explorations hormonales :

Les paramètres endocriniens peuvent être altérés avec une Follicule Stimulating Hormone (FSH) élevée, inhibine B basse et testostérone subnormale. Ces altérations traduisent une atteinte sécrétoire périphérique et permettent d'évaluer les conséquences de la varicocèle sur la fonction des cellules de Sertoli et de Leydig, se rencontrant dans les formes évoluées de varicocèle [64].

Il a été montré chez l'adulte et l'adolescent porteurs de varicocèle que le test de stimulation à la LH-RH entraînait une réponse exagérée du taux de LH et de FSH. Cette réponse témoignerait d'une dysfonction testiculaire en rapport avec une atteinte des cellules de Leydig et des tubes séminifères [2].

D. Biopsie testiculaire :

Les biopsies testiculaires réalisées dans le cadre d'une infertilité masculine associée à une varicocèle ont montré :

Une altération de la spermatogenèse avec arrêt de la maturation spermatique.

Une desquamation de l'épithélium.

Une prolifération des cellules de Leydig.

Un épaississement de la membrane basale tubulaire et de la paroi des vaisseaux sanguins entrainant une diminution de la lumière des vaisseaux accentuée par une augmentation des dépôts de fibrose [65].

VI. Diagnostic différentiel :

Il est rare et essentiellement clinique. L'examen clinique doit éliminer :

- L'hydrocèle.
- Les kystes du cordon.
- Les kystes épididymaires.
- Les hernies inguinales ou inguino-scrotales.
- Les tumeurs testiculaires.
- Les nodules variqueux du ligament inguinal.
- La torsion testiculaire
- L'hemangiome scrotal.
- Le lipome du cordon.

L'écho-doppler permet d'éliminer :

- La spermatocèle : structure ovalaire, isolée sans flux veineux, parallèle au cordon spermatique.
- L'hernie inguinale : aspect caractéristique de la paroi digestive, et présente le plus souvent des mouvements péristaltiques. Elle pose surtout problème chez l'enfant avec les hernies obliques externes congénitales liées à la persistance du canal péritonéo-vaginal qui se trouve au contact du canal déférent.
- Le kyste du cordon : structure arrondie, située au niveau du cordon spermatique, vide de flux, avec renforcement postérieur des échos.
- Le lymphangiome kystique : image kystique, souvent multi-loculée, anéchogène, dépourvue de flux en mode doppler (Figure 18).
- Le tératome kystique : tumeur solide bénigne, porteuse de multiples formations kystiques dépourvues de flux en mode doppler (Figure 19).

- L'ectasie tubulaire ou canaliculaire: le rete testis au niveau du hile testiculaire peut être visible chez certaines personnes. Il constitue alors un réseau complexe tubulé, multiloculaire, hypoéchogène, adjacent à la tête de l'épididyme. Elles sont vides du flux, non modifiées par la manœuvre de Valsalva souvent bilatérale associée à une spermatocèle (Figure 20).
- La dystrophie kystique épididymaire : formations kystiques épididymaires et paraépididymaires, en général uniques, de plus gros calibre qu'une dilatation veineuse, vide de flux, non modifiée par la manœuvre de Valsalva.
- Une visibilité majorée des plexus veineux lors d'une pathologie infectieuse locale : veines non tortueuses, modérément dilatées et très peu visibles au niveau du cordon. Leur visibilité anormale témoigne d'un afflux veineux avec stase liée aux phénomènes inflammatoires locaux importants.

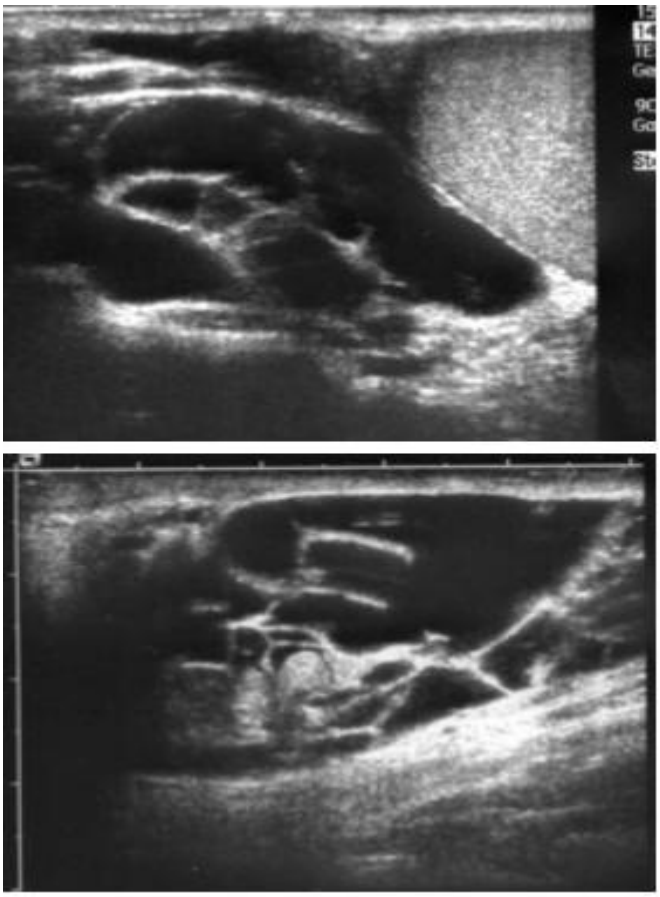

Figure 18: Lymphangiome kystique.

(Service de Radiologie B du CHU de Limoges)

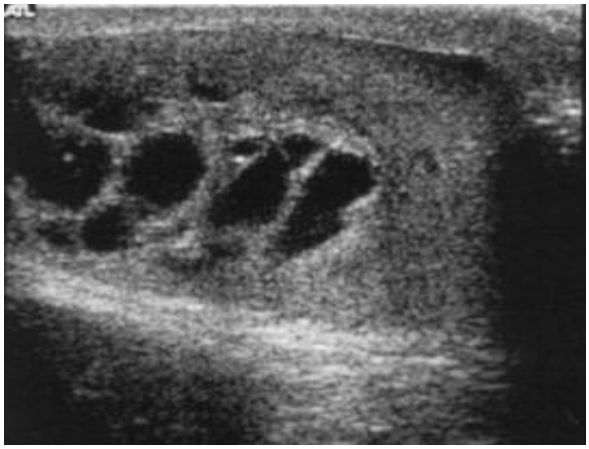

Figure 19: Tératome kystique.
(Service de Radiologie B du CHU de Limoges)

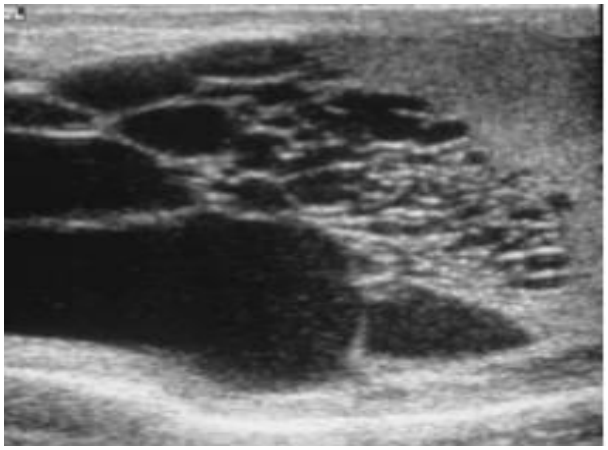

Figure 20: Dilatation du rete testis.
(Service de Radiologie B du CHU de Limoges)

MATERIEL ET METHODES

Il s'agit d'une étude rétrospective, qui porte sur 60 patients traités pour une varicocèle.

Les malades ont été répartis en deux groupes, chaque groupe comprend 30 patients :

- Le 1er groupe a été traité par chirurgie ouverte ou par cœlioscopie.
- Le 2ème groupe a été traité par embolisation.

Ce travail a été mené au sein du service d'urologie de l'Hôpital Militaire Moulay Ismail de Meknès. Il consiste à comparer l'efficacité, les complications et le taux de récidive après traitement de la varicocèle dans les deux groupes.

Nous avons inclus tous les malades ayant une varicocèle idiopathique primitive symptomatique, ou associée à une infertilité, traitée durant la même période.

Nous avons analysé les dossiers cliniques en nous basant sur la fiche d'exploitation suivante :

L'analyse statistique a été réalisée par le laboratoire d'épidémiologie de la faculté de médecine et de pharmacie de Fès en utilisant le test de chi 2 et test d'Anova.

Fiche d'exploitation :

Nom :..... **Prénom** :..... **Age** :..... **Profession**: .....

Provenance: ..... **Nationalité** ..... **Adresse**: ..... **Numéro de GSM**: .....

Situation matrimoniale : Marié ☐ Célibataire ☐ Divorcé ☐ Veuf ☐

Date du mariage: ..... **Lieu de travail**: ..... **Lieu d'habitat de l'épouse**: .....

Nombre d'enfants: ..... **Délai d'infertilité** : .....

Motif de consultation: Grosse bourse ☐ Infertilité conjugale ☐

Douleur ☐ Gêne esthétique ☐ Autres à préciser: .....

Antécédents médicaux : ..... Antécédents chirurgicaux : ..... Hernie ☐ Hydrocèle ☐

Autres à préciser: ..... Antécédents d'infertilité dans la famille : .....

Circonstance de découverte :

Découverte fortuite lors d'un examen clinique ☐ Douleur ☐ Gêne scrotale ☐

Différence de taille entre les deux testicules ☐ Dans le cadre du bilan d'infertilité ☐

Signes cliniques :

Début de la symptomatologie: ..... Début: brutal ☐ progressif ☐

Douleur inguino-scrotale persistante ☐ La pesanteur d'une bourse ☐

Gêne fonctionnelle à la pratique de certaines activités sportives ☐ Gonflement intermittent ☐

Gonflement permanent ☐ Une sensibilité accrue ☐ Une anxiété mentale ☐

Examen clinique : Debout ☐ Couché ☐

L'inspection : Côté de la tuméfaction : Gauche ☐ Droit ☐ Bilatérale ☐
Veines dilatées et tortueuses: oui ☐ non ☐

Hypotrophie testiculaire : oui ☐ non ☐ Coté controlatéral :.....

La palpation : Consistance: .....Sensibilité: .....

Impulsivité a la toux: oui ☐ non ☐ Disparition en position couchée : oui ☐ non ☐

Taille testiculaire normale : oui ☐ non ☐ Hypotrophie testiculaire: oui ☐ non ☐

Atrophie testiculaire: oui ☐ non ☐

Manœuvre de Valsalva: .....

OGE : ..... Verge :.....Méat : ..... Scrotum :.....

Hernie inguinale : oui ☐ non ☐ Malformations associées : oui ☐ non ☐

Grade de varicocèle :

Grade I ☐ Grade II ☐ Grade III ☐

Examen paracliniques :

L'écho-doppler scrotal : oui ☐ non ☐ Si oui le résultat : .....

La tomodensitométrie : oui ☐ non ☐ Si oui le résultat : .....

Biopsies testiculaires : oui ☐ non ☐ Si oui le résultat: .....

Explorations hormonales: oui ☐ non ☐ Si oui le résultat: .....

Spermogramme: oui ☐ non ☐ Si Oui le résultat :
Délai d'abstinence : .....
Volume de l'éjaculat : .....
Nombre total de spermatozoïdes (x10.6/éjaculat) : .....
Concentration de spermatozoïdes (x10.6/ml) : .....
Mobilité totale (%) : .....
Mobilité progressive (%)) : .....
Vitalité (%) : .....
Formes normales (%) : .....
Ph : .....

Indication du traitement:

Hypotrophie ☐ Douleur ☐

Varicocèle de grade II ou plus (classification de Dubin et Amelar) ☐

Anxiété du patient ou des parents ☐ Gène esthétique ☐ Infertilité ☐

Modalités thérapeutiques:

Traitement médical : oui ☐ non ☐ Si oui préciser:.....

Traitement chirurgical :

Techniques rétropéritonéales supra-ingunales (Palomo) ☐

La voie inguinale ☐

La voie sub-inguinale ☐

La voie scrotale chirurgicale pure ☐

La voie coelioscopique ☐

Techniques radiologiques : Scléro-embolisation :

Rétrograde ☐ Antérograde ☐

Type d'anesthésie : ..... **Durée de l'intervention** : .....

Durée d'hospitalisation : ..... **Délai de reprise d'une activité normale** : ...

Complications :

Hémorragie ☐ Lésion de l'artère spermatique ☐ Pneumoscrotum ☐

Emphysème sous cutanée ☐ Réaction au produit de contraste ☐ Perforation de la veine

spermatique ☐ Thrombophlébite testiculaire ☐ Hématome scrotal ☐

Hydrocèle ☐ Atteinte intestinale, vasculaire et nerveuse ☐ Péritonite ☐

Infection de paroi ☐ Fibrose ☐ Atrophie testiculaire ☐ Autres à préciser.....

Evolution:

Guérison totale ☐ Récidive ☐ Perdu de vue ☐

La douleur: Aggravée ☐ Identique ☐ Partiellement améliorée ☐

Nettement améliorée ☐ Disparue ☐

Évolution de la taille du testicule : oui ☐ non ☐

Dans le cadre d'une infertilité :

Naissance d'un enfant après traitement: oui ☐ non ☐

Si oui: Conception naturelle ☐ Aide d'une prise en charge médicale PMA ☐

Spermogramme en post-varicocèlectomie : oui ☐ non ☐
Si Oui le résultat :
Délai d'abstinence : .....
Volume de l'éjaculat : .....
Nombre total de spermatozoïdes (x10.6/éjaculat) : .....
Concentration de spermatozoïdes (x10.6/ml) : .....
Mobilité totale (%) : .....
Mobilité progressive (%)) : .....
Vitalité (%) : .....
Formes normales (%) : .....
Ph : .....

Varicocèle a-t-elle récidivé : oui ☐ non ☐

Si oui, un autre traitement de varicocèle a t'il été nécessaire :

oui ☐ non ☐ Proposé mais refusé ☐ Si oui préciser: .....

I. Age des patients:

La moyenne d'âge de nos patients est de 29,38± 8,50 ans avec des extrêmes de 15 à 55 ans.

Pour le groupe1, la moyenne d'âge est de 32,13 ± 7 ,1 ans avec des extrêmes de 45 à 19 ans.

Pour le groupe 2 la moyenne d'âge est de 26,63 ±9,004 ans avec des extrêmes de 15 à 55 ans.

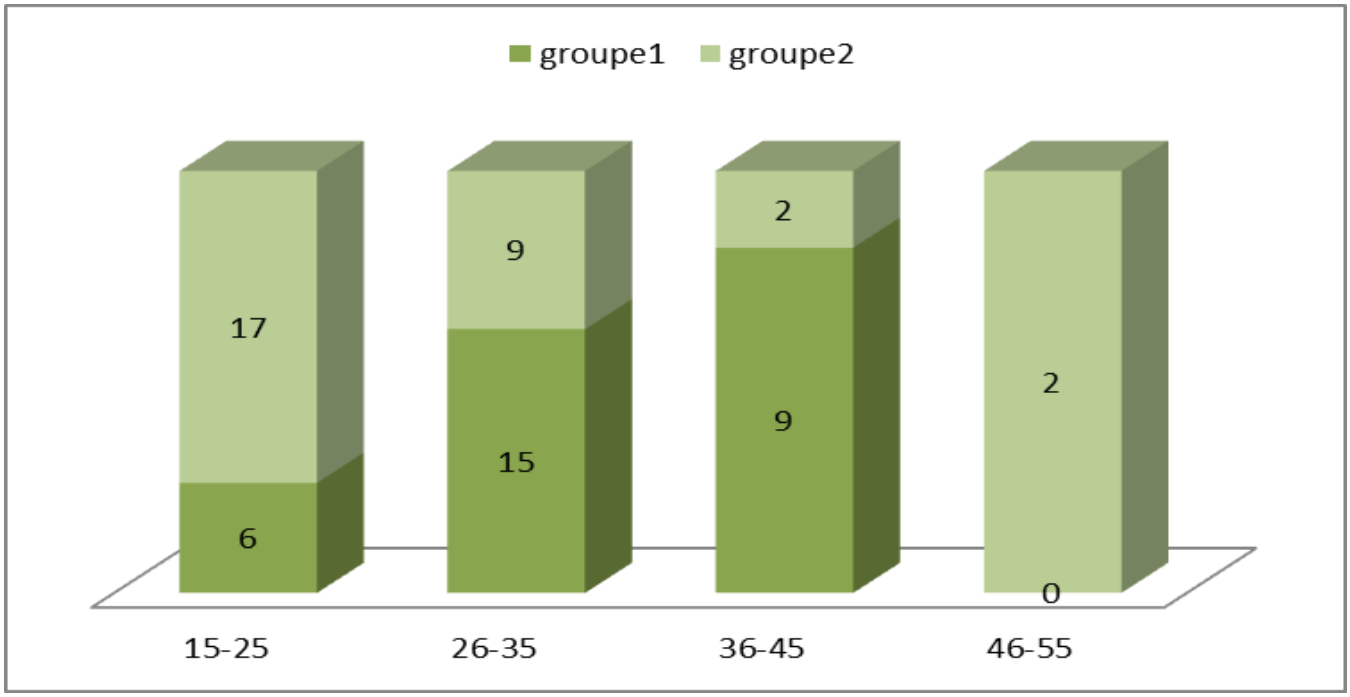

Figure 21: Répartition en fonction de l'âge et du type du traitement.

II. Le siège de la varicocèle :

La varicocèle a été bilatérale chez 9 patients (15%), varicocèle droite chez 1 seul patient (1,6%) et varicocèle gauche chez 50 patients 83,3%.

On constate ainsi une prédominance de la varicocèle du côté gauche.

	Gauche	Droite	Bilatérale
Groupe1	22 (73, 33%)	1 (3,34%)	7 (23,33%)
Groupe2	28 (93, 33%)	0	2 (6,67%)

Tableau 2 : Répartition selon le côté atteint et le type du traitement.

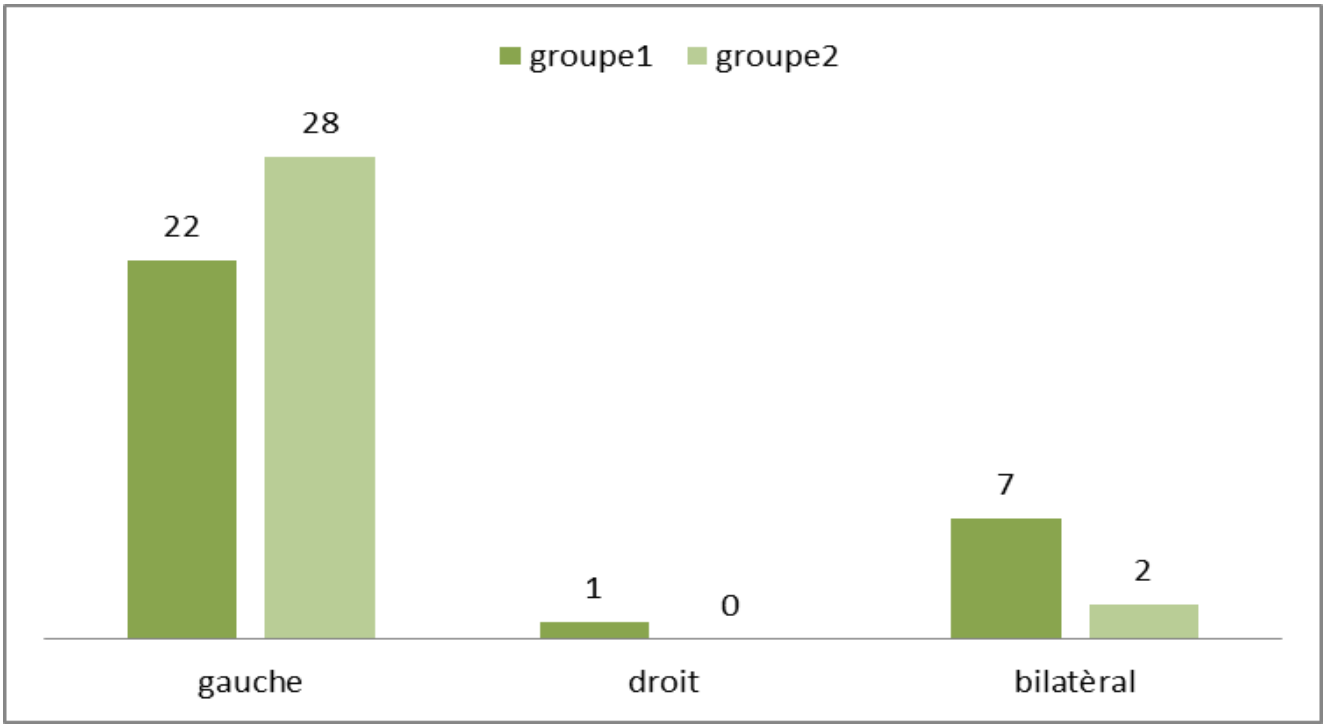

Figure 22 : Répartition selon le côté atteint et le type du traitement.

III. Circonstances de découverte:

Le motif de consultation dans notre série était principalement la douleur scrotale, retrouvée chez 22 cas soit 36,7 %.

Les autres motifs étaient: la pesanteur scrotal retrouvée chez 8 cas soit 13, 3 %; la constatation d'une augmentation du volume scrotale chez 8 cas soit 13,3% et l'infertilité 19 cas soit 31,7 %.

1seul cas d'infertilité secondaire a été retrouvé soit 1,7% et 2 cas de découverte fortuite lors d'un examen systématique soit 3, 3 %.

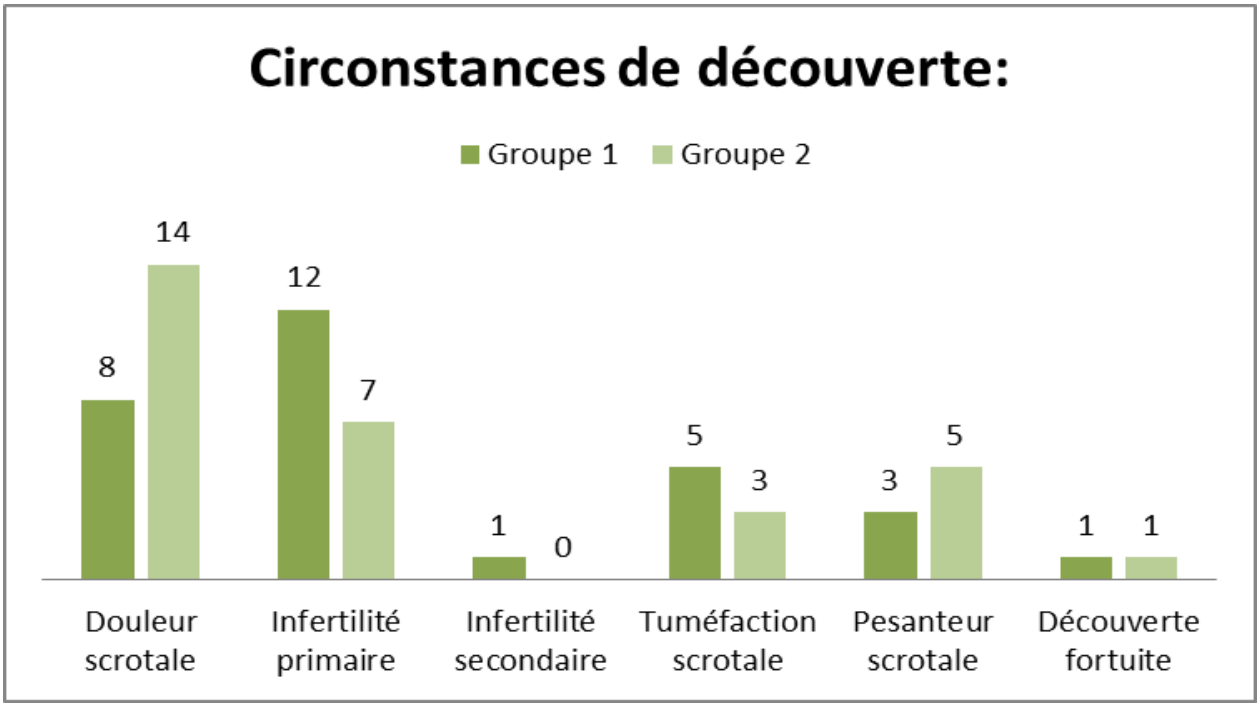

Figure 23: Répartition selon le motif de consultation et le type du traitement.

IV. Examen clinique:

C'est une étape primordiale dans le diagnostic de la varicocèle. Il permet de mettre en évidence la présence de la varicocèle; son stade et son retentissement.

Il se base sur l'inspection et la palpation en position debout : sans puis avec manœuvre de Valsalva, puis en décubitus dorsal afin de pratiquer une palpation et une évaluation de la taille des 2 testicules.

Dans notre série, 50 patients présentaient une tuméfaction turgescente du côté gauche et 9 des deux côtés mais à prédominance gauche et 1 seul cas de varicocèle droite a été retrouvé.

L'examen clinique locorégional permet d'éliminer une pathologie régionale.

Dans le groupe 1, l'examen locorégional a objectivé : 1 cas d'hydrocèle droite associée, et 1 cas de kyste épididymaire gauche.

3 cas d'hypotrophie testiculaire homolatérale à la varicocèle ont été recensés.

V. Grade de la varicocèle:

Dans notre série globale, la varicocèle était présente dans 69 côtés.

En se référant à la classification clinique en 3 grades de Dubin et Amelar, la varicocèle était de grade 2 dans 7 côtés, de grade 3 dans 30 côtés pour le groupe 1.

Concernant le groupe 2 : la varicocèle était de grade 2 dans 4 côtés et de grade 3 dans 28 côtés.

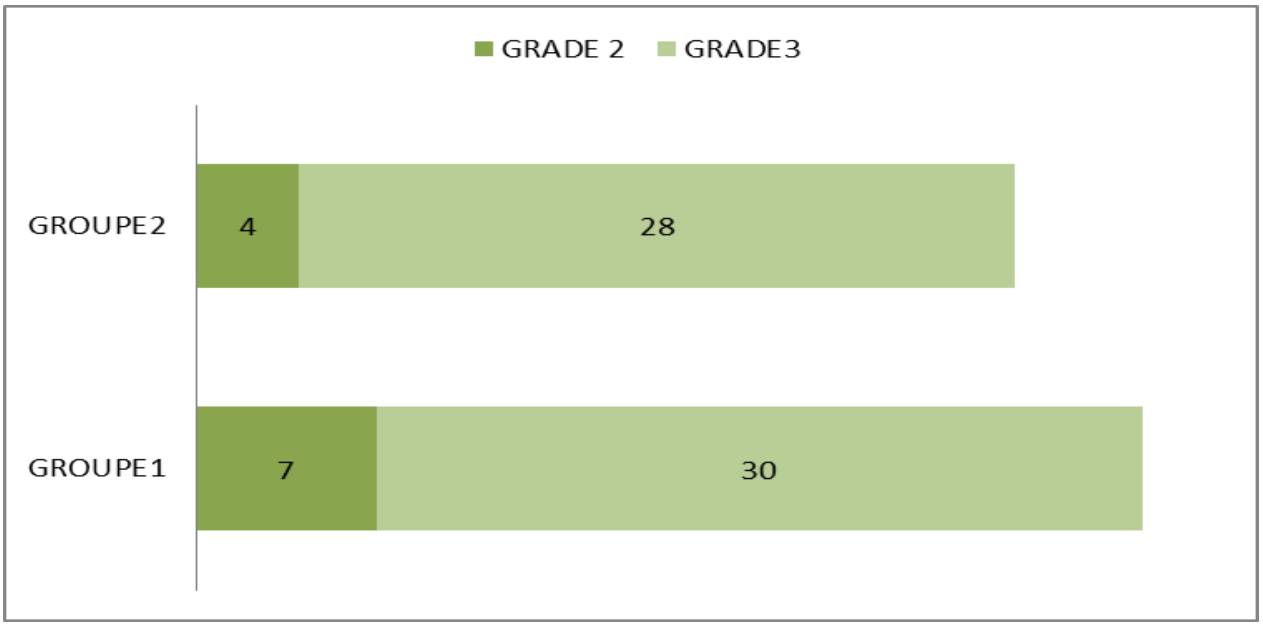

Figure 24: Répartition selon le grade de la varicocèle et le type du traitement.

VI. Examens complémentaires :

1. L'écho-doppler :

60 patients (100%) ont bénéficié de cet examen. Il a permis de confirmer la présence de la varicocèle et d'évaluer le degré de dilatation des veines du plexus pampiniforme, ainsi que la présence ou non de reflux à la manœuvre de Valsalva.

Il a permis aussi de préciser le volume testiculaire avec des mesures plus précises qu'à l'examen clinique, ainsi que l'étude de l'écho-structure testiculaire.

Dans notre série globale, 3 cas d'hypotrophie testiculaire ont été retrouvés (les 3 patients appartenaient au groupe 1) à l'examen clinique et confirmés par l'échographie testiculaire. Il a permis également de confirmer la présence d'un cas d'hydrocèle ainsi qu'un kyste épididymaire gauche. Aucun cas d'hypotrophie testiculaire controlatérale n'a été noté.

2. . Le spermogramme :

49 patients de notre série (81,7%) ont bénéficié de cet examen en pré opératoire.

Dans la série globale : le délai moyen d'abstinence était de 4,2 ± 1,8 jours, le volume d'éjaculat moyen était de 3,3 ± 1,6 ml, la concentration moyenne des spermatozoïdes (millions/ml) était de : 45,07 ± 55,9 M/ml, la mobilité moyenne de la 1ère heure (a+b) était de 32,9 ± 19 %, la vitalité (%) était de 52,47 ± 22,75 (%), les formes typiques (%) :51,88 ± 24,57 %.

L'asthénospermie était l'anomalie la plus retrouvée: chez 29 patients soit 59,2 %, suivie par l'oligospermie retrouvée chez 16 patients soit 32,7%, la tératozoospermie chez 14 patients soit 28 ,6%. L'azoospermie était présente chez 2 patients.

	Groupe 1	Groupe 2	Total
Oligospermie	10	6	16
Asthénospermie	19	10	29
Tératozoospermie	8	6	14
Nécrospermie	6	4	10
Azoospermie	1	1	2

Tableau 3 : Répartition selon les anomalies du spermogramme et le type du traitement.

- Chez le groupe 1 :

28 patients ont bénéficié de cet examen : le délai moyen d'abstinence était 4,28 ± 2,29 jours, le volume d'éjaculat moyen 3,41 ± 1,88 ml, la concentration moyenne des spermatozoïdes est : 46,44 ± 64,59 (M/ml), la mobilité moyenne de la 1ère heure (a+b) est 32,67 ± 19,12 % ; La vitalité moyenne 50,25 ± 23,35 % ; formes typiques 50,71 ± 26,42 %.

- Chez le groupe 2 :

21 patients ont bénéficié de cet examen : le délai moyen d'abstinence était de 4,09 ± 0,8 jours; le volume d'éjaculat moyen était de 3,18 ± 1,25 ml, la concentration moyenne des spermatozoïdes était de : 42,11 ± 41,86 (M/ml), la mobilité moyenne de la 1ere heure (a+b) était de : 33,32 ± 20,73% ; la vitalité moyenne 55,42 ± 22,13 %; les formes typiques : 53,42 ± 22,39 %.

VII. Traitement :

Dans notre série plusieurs techniques opératoires étaient envisagées :

- Groupe 1 :

- La chirurgie ouverte.

- La cœlioscopie.

- Groupe 2:

- L'embolisation rétrograde : par coils et par produit sclérosant.

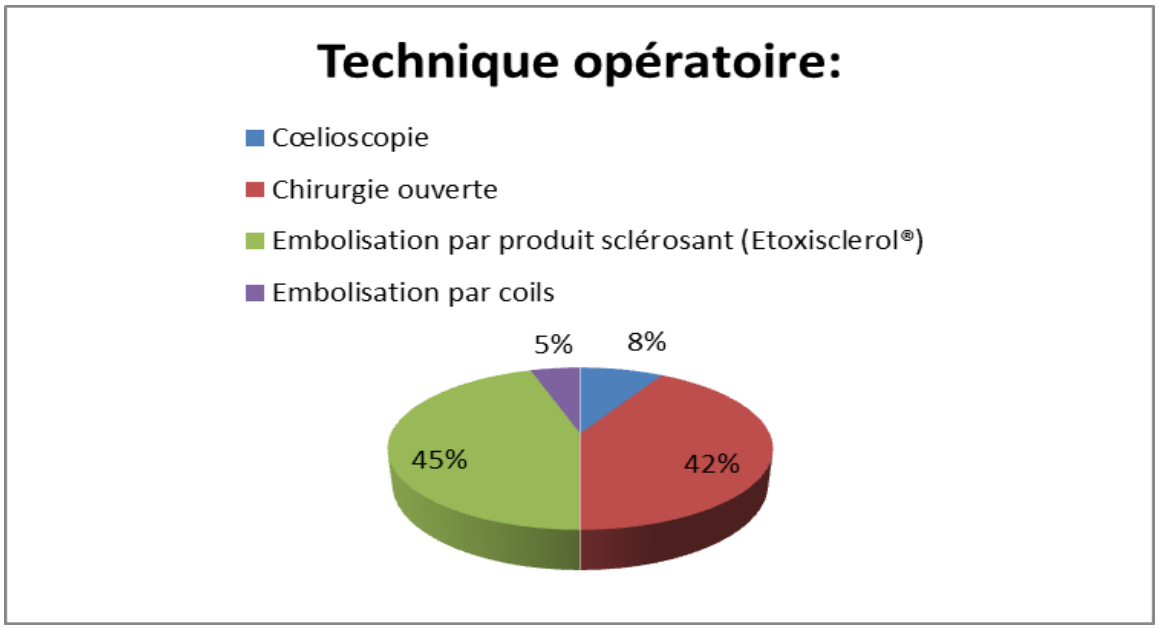

Figure 25: Les différentes techniques opératoires dans la série globale.

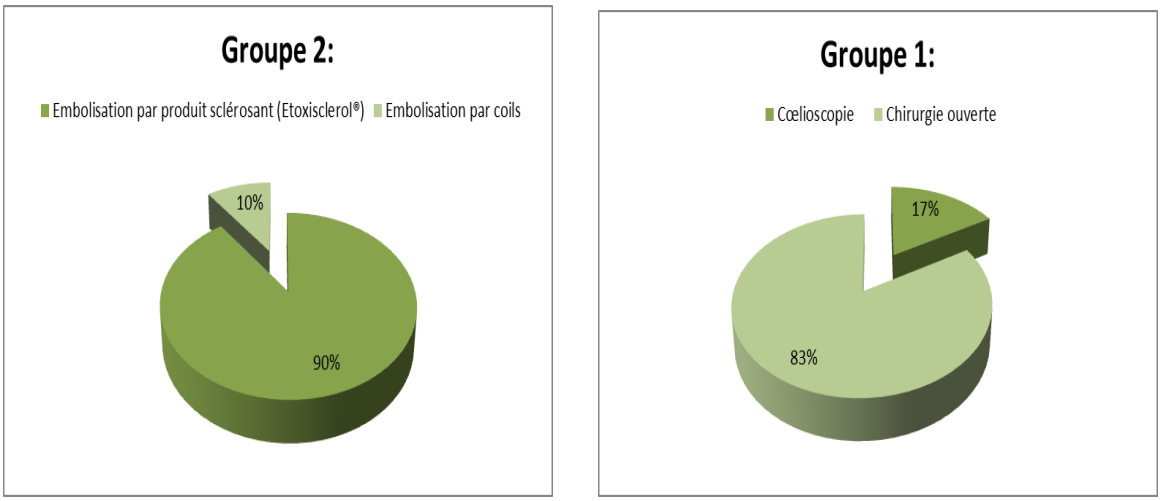

Figure 26 : Réparation des différentes techniques opératoires dans chaque groupe.

RESULTATS

I. Modalités d'anesthésie :

- Pour le groupe1 :

La chirurgie à ciel-ouvert a été réalisée sous : rachianesthésie (RA).

La cœlioscopie a été réalisée sous anesthésie générale.

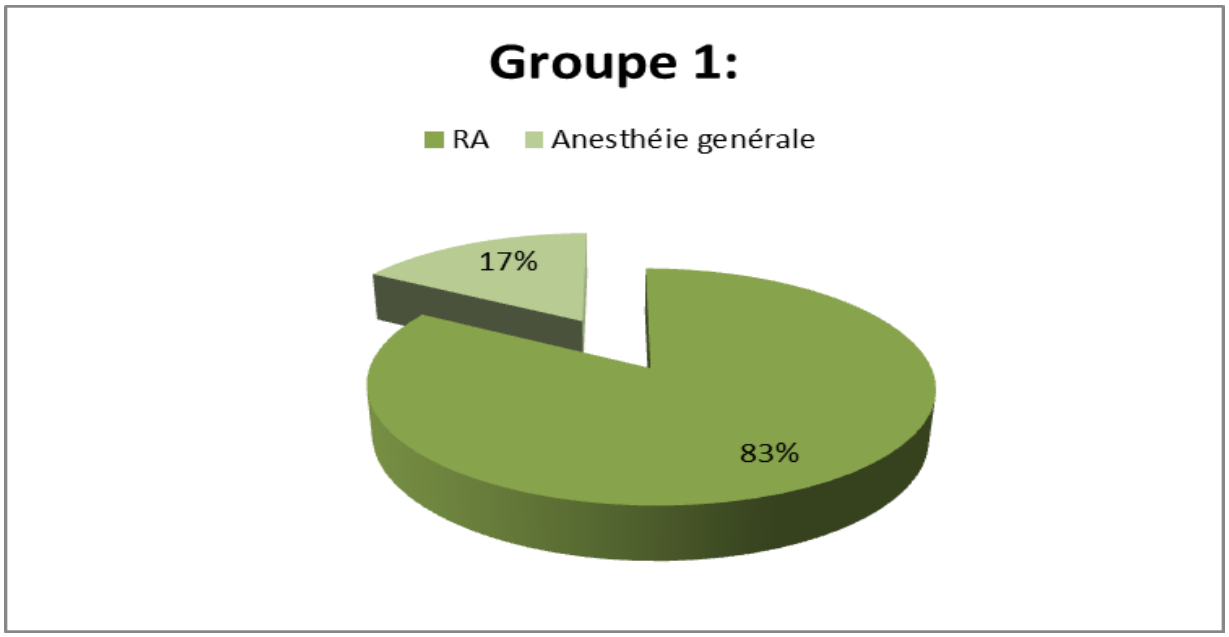

Figure 27 : **Modalités d'anesthésie utilisées dans le groupe 1.**

- Pour le groupe 2 :

L'opération a été réalisée sous anesthésie locale à la xylocaïne 2% chez tous les patients.

II. Temps opératoire :

- Pour le groupe1:

Le temps opératoire moyen de la cure unilatérale était de : 41,3 minutes.

- Pour le groupe 2 :

La durée moyenne de l'intervention pour la cure unilatérale était de: 26,5 minutes.

En comparant ces durées, le temps opératoire chez le groupe 2 était plus court par rapport au groupe 1 : 26,5 min vs 41,3 min (p=0,001)

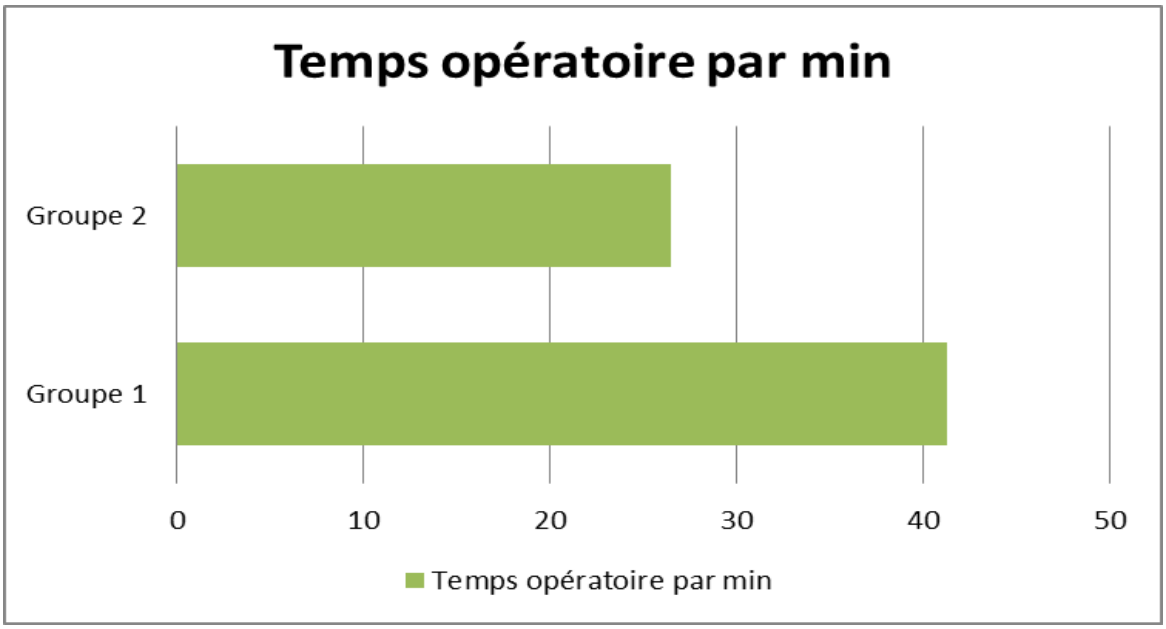

Figure28 : Temps opératoire de la cure unilatérale dans chaque groupe (minutes).

III. Complications lors de l'intervention:

- Pour le groupe de chirurgie :

Aucune complication per opératoire n'a été observée.

- Pour le groupe de l'embolisation :

Tous les malades ont été abordés par la veine fémorale droite.

Un échec d'embolisation d'une varicocèle gauche a été relevé, dû à la présence de valvules ostiales continentes au niveau de la terminaison de la veine spermatique, et 2 échecs ont été dus aux spasmes veineux.

Aucune complication liée à la voie d'abord fémorale ni au mode d'anesthésie n'a été retrouvée.

IV. Durée d'hospitalisation :

- Pour le groupe1:

Les patients sont généralement admis la veille ou le jour de l'intervention. La durée moyenne de séjour hospitalier est de 2,87 jours en moyenne (1-5).

- Pour le groupe 2:

La durée moyenne de séjour hospitalier est d'une journée (24h).

En comparant ces résultats chez les 2 groupes, la durée d'hospitalisation chez le groupe 2 est plus courte par rapport au groupe 1 : 1J vs 2,87J (p=0,001)

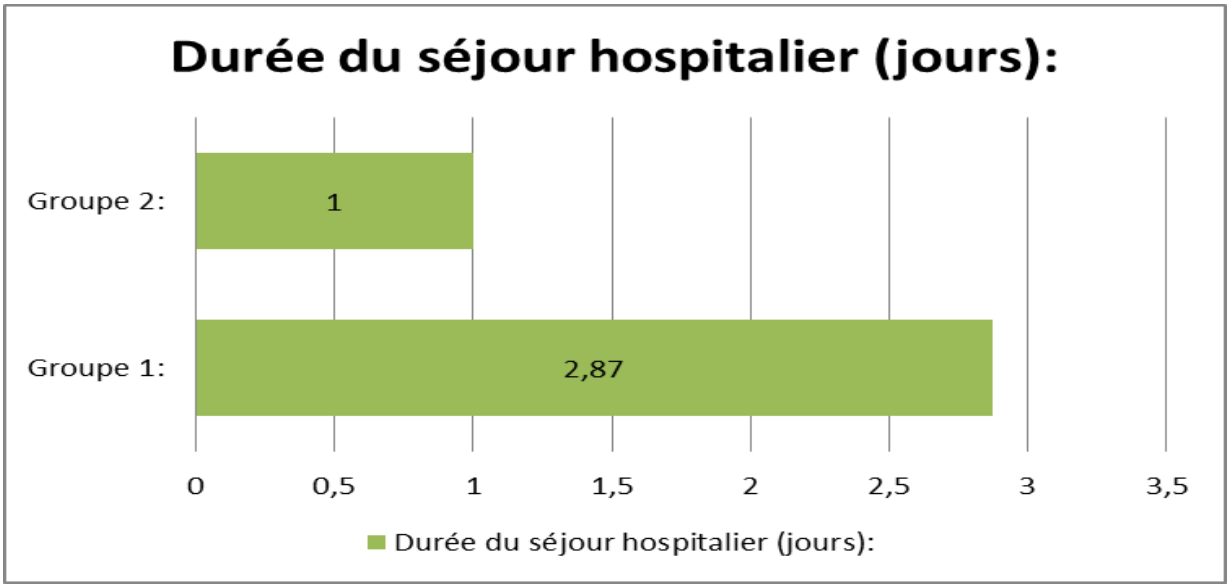

Figure 29 : Durée du séjour hospitalier pour chaque groupe (jours).

V. Le suivi postopératoire :

- Pour le groupe 1 :

Trois cas soit 10%, d'hydrocèle postopératoire ont été notés.

Ces cas d'hydrocèle étaient minimes et leur résorption était spontanée n'ayant nécessité aucun geste.

La cicatrisation des incisions a été obtenue entre 7-10 jours.

La chirurgie exige un temps de récupération de 14 jours pour la plupart des patients et nécessite généralement une semaine supplémentaire avant de reprendre l'exercice.

Nous avons noté l'affaissement de la tuméfaction variqueuse chez tous les patients (100%).

Le délai de reprise d'activité était en moyenne : 14,23 jours (10 - 21) j.

Pour les 8 patients qui présentaient une douleur initialement, on a noté :

La douleur a disparu chez 8 patients, elle a diminué chez 2 patients, 2 patients n'ont pas ressenti d'amélioration de leur douleur, après réévaluation à 3 mois.

Elle n'a été majorée chez aucun patient.

- Pour le groupe 2 :

10 patients soit 33, 33 %, ont présenté une orchite inflammatoire résolutive sous traitement antalgique, et anti-inflammatoire.

Le temps de récupération est d'un à deux jours, y compris l'activité physique. Le délai de reprise d'activité était en moyenne : 1,2 jours.

Nous avons noté l'affaissement de la tuméfaction variqueuse chez 90% des patients.

Pour les 14 patients qui présentaient une douleur initialement, on a noté :

La douleur a disparu chez 8 patients, elle a diminué chez 4 patients, cependant elle a été majorée chez 1 patient et 1seul patient n'a pas ressenti d'amélioration de la douleur après réévaluation à 3 mois.

En comparant les délais de reprise d'activité, on remarque que cette reprise est plus rapide chez le groupe 2 par rapport au groupe 1 : 1,2j vs 14,23 j (p=0,001).

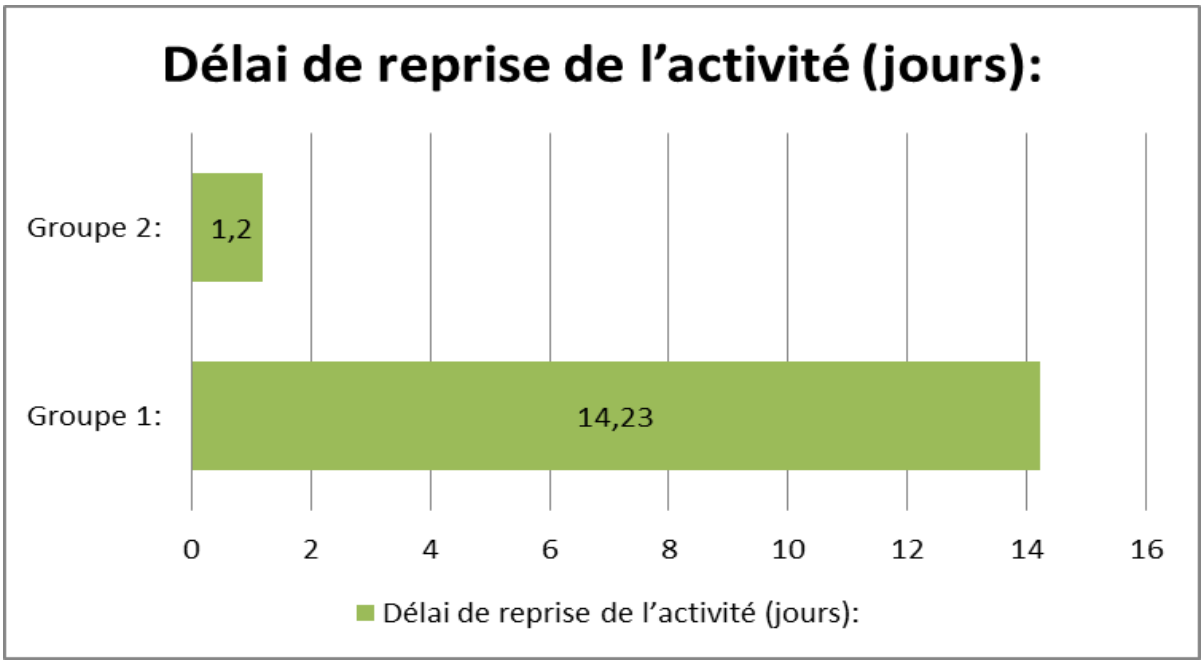

Figure 30 : Délai de reprise de l'activité chez les 2 groupes.

		Evaluation de la douleur à 3 mois
Pour le groupe chirurgie	Disparition	4 (50 %)
	Partiellement améliorée	2 (25 %)
	Identique	2 (25 %)
	Majoration	0

		Evaluation de la douleur à 3 mois
Pour le groupe d'embolisation	Disparition	8 (57,14 %)
	Partiellement améliorée	4 (28,57 %)
	Identique	1 (7,14 %)
	Majoration	1 (7,14 %)

Tableau 4 : Evaluation de la douleur après 3 mois du traitement chez les patients présentant une douleur initialement.

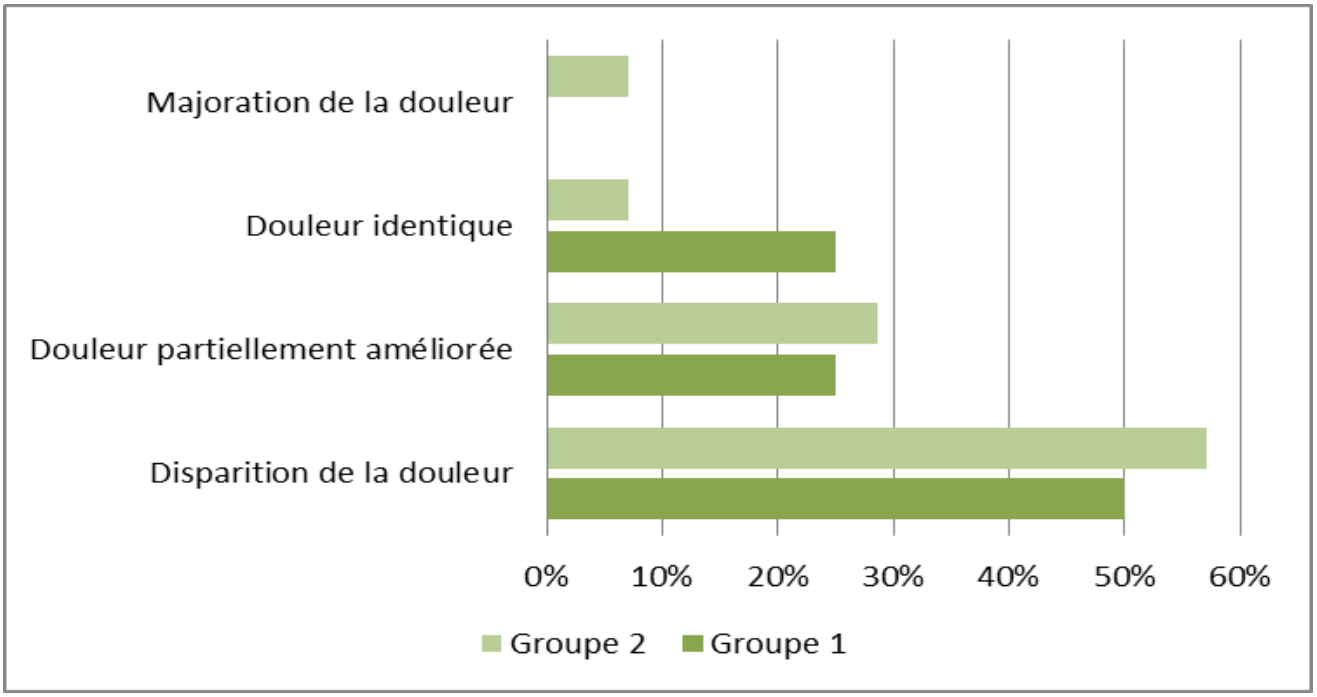

Figure 31: Evaluation de la douleur après 3 mois du traitement chez les patients présentant une douleur initialement.

VI. La récidive :

La récidive de la varicocèle, définie par sa réapparition après avoir disparue en post opératoire, a été notée chez 6 patients de notre série globale.

Toutes ces récidives étaient unilatérales gauches, dont 4 survenues dans le groupe traité par chirurgie (13, 33 %) et 2 cas (7,4 %) dans le groupe traité par embolisation.

VII. Taille du testicule :

Aucun cas d'atrophie testiculaire n'a été signalé dans les 2 groupes après traitement.

VIII. La fertilité :

L'analyse du sperme, avant et après traitement, a été obtenue chez 10 patients du groupe 1, et 11 patients après embolisation. Elle a montré une amélioration du spermogramme.

Toutefois, nous n'avons pas objectivé d'amélioration statistiquement significative après traitement.

	Numération des spermatozoïdes dans chaque groupe (M/ml)		
	Pré opératoire	Post opératoire	P
Groupe 1	34,6±28,28	43,3±30,7	0,458
Groupe 2	46,55±54,54	65,45±49,99	0,313
p	0,543	0,242	

	Mobilité moyenne des spermatozoïdes dans chaque groupe (%/1H)		
	Pré opératoire	Post opératoire	P
Groupe 1	32± 17,32	48,2± 20,73	0,056
Groupe 2	32,45±24,68	37 ,36± 29,99	0,105
P	0,962	0,352	

	Morphologie moyenne des spermatozoïdes dans chaque groupe (typique %)		
	Préopératoire	Post opératoire	p
Groupe 1	51,9 ±25,30	48,7±23,42	0,294
Groupe 2	50,55±28,66	49,7±22,55	0,875
p	0,910	0,920	

Tableau 5 : Quantification des paramètres spermatiques selon le type du traitement.

Conception après traitement dans le groupe d'infertilité :

Age moyen des partenaires est comme suit :

29,6 ± 3,49 ans pour le groupe 1 délai d'infertilité : 5,5 ans

28,42 ± 3,75 pour le groupe 2 délai d'infertilité : 4,4 ans

Dans le groupe 1 :

- 5 couples n'ont pas pu concevoir.
- 3 couples ont pu mener une grossesse.
- un couple a pu concevoir après l'aide d'une procréation médicalement assistée (PMA).
- 4 patients ont été perdus de vue.

Dans le groupe 2 :

- 1 couple a pu mener une grossesse.
- 2 couples n'ont pas pu concevoir.
- 1 patient ne présente pas de désir de grossesse actuel.
- 3 patients ont été perdus de vue.

DISCUSSION

I. But du traitement :

Le traitement de la varicocèle repose dans la quasi-totalité des cas, sur l'interruption du flux veineux entre la veine rénale et le testicule par l'occlusion des veines dilatées qui drainent le testicule, quelle que soit la technique choisie [2].

Le but du traitement de la varicocèle est de guérir le malade avec une faible morbidité, par suppression du reflux veineux renospermatique, tout en mettant à jour l'apport artériel et le drainage lymphatique.

La cure de varicocèle doit améliorer les lésions testiculaires histologiques. Johnson et Agger ont réalisé des biopsies testiculaires avant et 1 an après la cure de varicocèle. Ils ont noté une amélioration des lésions histologiques testiculaires bien qu'un retour à la normale n'ait été observé que dans peu de cas [66].

Chez l'adolescent, Kass et Belman ont été les premiers à montrer une réversibilité de l'hypotrophie testiculaire chez 16 des 20 patients ayant une varicocèle de grade II et III [67].

II. Indications du traitement :

La varicocèle doit avoir des indications thérapeutiques très mesurées dans le cadre d'un suivi à long terme. Elles se basent surtout sur :

- Une varicocèle symptomatique : une varicocèle douloureuse est la meilleure indication de prise en charge (radiologique ou chirurgie). L'indication est posée à condition que la symptomatologie soit évocatrice du diagnostic et que le diagnostic (clinique ou échographique) soit clairement établi. On obtient en règle générale une excellente efficacité sur les douleurs. La difficulté principale vient de la sélection des patients pour lesquels l'imputabilité de la varicocèle aux douleurs des bourses n'est pas certaine, ce qui reste une

situation clinique fréquente, aux causes nombreuses; d'où l'importance d'un diagnostic échographique fiable qui doit limiter les risques de diagnostic par excès [22].

- La diminution du volume du testicule : du côté atteint de moins de 2 déviations standard par rapport à l'âge [68].
- Varicocèle et hypofertilité : l'évaluation de routine d'un homme infertile ayant une varicocèle doit comporter un examen clinique et au moins deux spermogrammes. Les examens d'imagerie ne sont pas indiqués pour caractériser la varicocèle, sauf si l'examen clinique ne peut conclure.

Le traitement de la varicocèle ne doit être proposé si toutes les conditions suivantes sont présentes :

1) La varicocèle est palpable.

2) L'infertilité du couple est documentée.

3) Il n'existe pas de problème d'infertilité féminine ou celle-ci est potentiellement curable.

4) Il existe au moins une anomalie des paramètres spermatiques au spermogramme.

Un traitement peut être également proposé aux hommes ayant une varicocèle palpable et des anomalies spermatiques au spermogramme, même s'ils ne sont pas dans une démarche immédiate de désir d'enfant.

Le traitement de la varicocèle peut être considéré comme le traitement de première intention chez un patient ayant une oligo-asthéno-tératospermie modérée sans facteur d'infertilité féminine associé. Une fécondation in vitro (FIV), avec ou sans injection intra-cytoplasmique de spermatozoïde (Intracytoplasmic sperm injection : ICSI), peut être considérée comme le traitement de première intention quand il existe un facteur d'infertilité féminine indépendant, nécessitant le recours à

ces techniques. Le traitement de la varicocèle pourra être envisagé de façon concomitante pour améliorer la fécondance du sperme.

- La varicocèle inesthétique : une varicocèle asymptomatique, compte tenu de sa fréquence, ne justifie pas de prise en charge thérapeutique. Elle peut justifier une exploration doppler afin de faire un bilan du retentissement sur le testicule. Ainsi certains patients consultent pour des varices inesthétiques, ils doivent essentiellement être rassures sur le caractère bénin de ces veines dilatées. En cas de perturbations psychologiques importantes, et surtout s'il existe un retentissement sur le volume testiculaire ou le spermogramme, un traitement peut alors être discuté au cas par cas [22].

La découverte fortuite de varicocèle est fréquente. La problématique étant de ne pas surtaiter ces patients, et à l'inverse de ne pas laisser évoluer la varicocèle vers un retentissement sur la spermatogenèse. Une période de surveillance est quasiment toujours justifiée. C'est non seulement l'appartenance à un stade donné de gravité de la varicocèle qui guide la décision thérapeutique, mais aussi l'allure évolutive. Il ne faut jamais oublier qu'en phase post pubertaire, un certain nombre de varicocèles se stabilisent, voire régressent partiellement [69].

III. Modalités thérapeutiques:

Quatre approches sont actuellement disponibles dans le traitement des varicocèles : ligature veineuse (chirurgicale ouverte ou laparoscopique) et occlusions endovasculaires percutanées (embolisation ou sclérothérapie) (Figure 32).

Chacune de ces approches a plusieurs sous-techniques et innovations, qui peuvent théoriquement augmenter la fertilité et réduire les complications ainsi que le taux de récidive, tout en préservant la fonction testiculaire au moindre coût.

Les résultats cliniques, les modalités d'anesthésie, le temps de la procédure, la durée d'hospitalisation et le coût de l'intervention varient selon les diverses modalités du traitement.

En dépit de l'histoire naturelle bien établie du processus de la varicocèle, la méthode optimale pour la ligature de cette dernière est encore un sujet de débat [84].

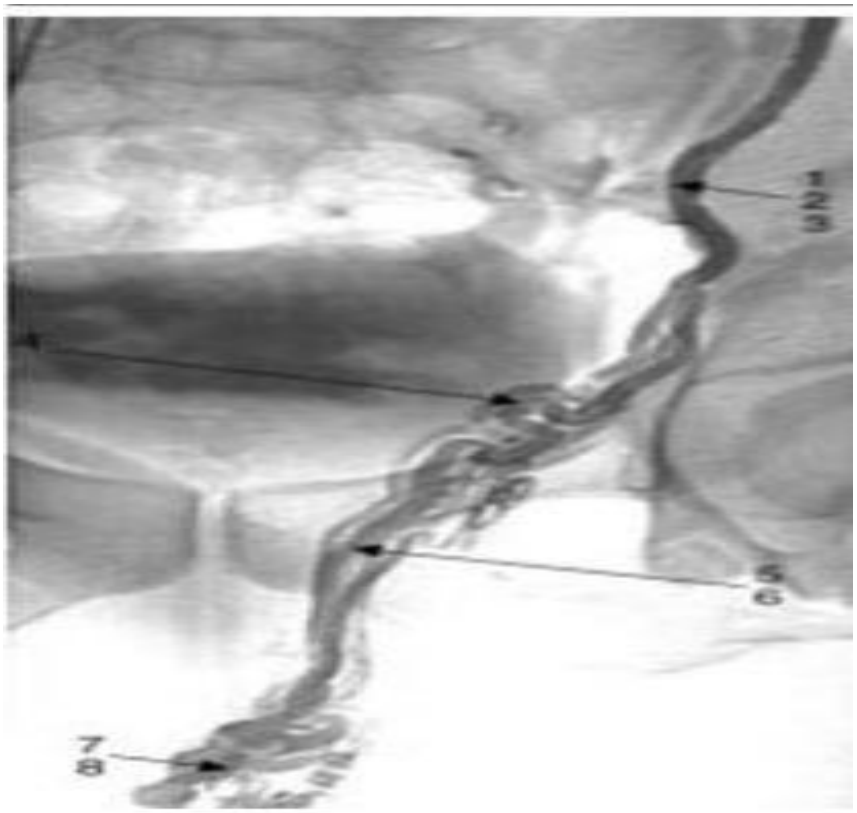

<u>Figure 32</u>: les différentes techniques de traitement de la varicocèle [18].

1. Voie rétropéritonéale; 2. Voie coelioscopique; 3. Embolisation radiologique 4. Voie inguinale classique ou microchirurgicale; 5. Voie subinguinale classique ou microchirurgie; 6. Libération testiculaire; 7. Voie scrotale; 8. Sclérothérapie antérograde.

1. Traitement médical :

Le traitement médical est indiqué surtout pour corriger une éventuelle insuffisance hormonale, dans les cas minimes, il peut y avoir une certaine efficacité des veinotoniques. Il peut être utilisé soit isolément, soit en association avec l'interruption chirurgicale ou percutanée du reflux spermatique.

On peut en effet utiliser :

- Le clomifène pour désinhiber la sécrétion de FSH si celle-ci est abaissée et stimuler la fonction leydigienne.
- La testostérone ou la mestérolone, utilisée empiriquement.
- La bromocriptine s'il existe une hyperprolactinémie.
- L'acide acétylsalicylique et l'indométacine, inhibiteurs de la synthèse des prostaglandines.

2. Chirurgie ouverte :

La chirurgie ouverte demeure l'approche thérapeutique de référence pour plusieurs auteurs [2].

En Amérique du Nord, la correction chirurgicale est la technique la plus couramment utilisée [70].

Bien qu'un traitement sous anesthésie locale a été décrit, La chirurgie ouverte est généralement réalisée sous anesthésie générale ou rachidienne sur une base ambulatoire. Chez certains patients, elle peut être réalisée sous blocage nerveux local / régional avec ou sans sédation intraveineuse [71].

Dans notre série les patients ayant bénéficié d'une chirurgie ouverte, l'acte a été réalisé sous rachianesthésie.

La première approche de chirurgie ouverte qui vise à traiter les patients atteints d'une varicocèle a été réalisée dans les années 1900 par voie scrotale.

Actuellement cette technique est pratiquement abandonnée en raison du risque de dévascularisation et donc d'atrophie secondaire du testicule [72].

Il existe plusieurs techniques chirurgicales effectuées à divers niveaux anatomiques.

a. Techniques rétropéritonéales supra-ingunales (Palomo) (Figure 33):

En 1948, Palomo a décrit la ligature haute rétropéritonéale classique, c'est l'une des méthodes les plus utilisées. Elle consiste en une ligature haute rétro péritonéale des veines testiculaires. L'incision est réalisée à environ 5 cm au-dessus de l'orifice inguinal profond. Une phlébographie peropératoire peut être réalisée [73].

Cette technique offre plusieurs avantages, vu que la ligature est suffisamment haute pour éviter de multiples veines ramifiées. Il y a habituellement seul 2-3 veines vues à cet endroit, ce qui rend la tâche plus simple pour le chirurgien. Elle met aussi à l'abri des lésions du canal déférent qui a déjà quitté le cordon, en plus de son faible coût [72].

Un inconvénient de cette approche est que la section de l'aponévrose de l'oblique externe et des muscles obliques internes, augmente ainsi la période de récupération et la douleur postopératoire [74, 75].

Une controverse existe, concernant la nécessité de respecter l'artère testiculaire. Il existe plusieurs techniques modifiées telles que la ligature haute des veines tout en épargnant l'artère (technique Bernardi) [76].

Les techniques modifiées de la technique de Palomo classique, préservant l'artère, sont surtout avantageuses chez les patients ayant des antécédents de chirurgie inguinale. Elle minimise le risque d'atteinte accidentelle de l'artère testiculaire et du nerf ilio-inguinal, mais ces techniques ont aussi des taux plus

élevés de récidive [74, 76].

b. La voie inguinale (Figure 34):

L'abord inguinal décrit par Ivanissevitch, consiste à réaliser une ligature de la veine ou des veines spermatiques immédiatement à l'orifice inguinal profond. Le réseau veineux est encore complexe à ce niveau, avec bien souvent une étroite cohésion entre une ou plusieurs veines et l'artère spermatique [77].

L'approche inguinale a l'avantage que le chirurgien peut ligaturer les veines collatérales, y compris les veines spermatiques externes avec un faible taux de formation d'hydrocèle post-opératoire [78].

Cette technique est facile à réaliser. Elle est utilisable chez tous les patients même obèses ou très musclés [2]. Elle est même préférable dans les situations suivantes: chez les enfants et les adolescents en raison de la petite taille de l'artère testiculaire; les individus avec un seul testicule où la préservation de l'artère testiculaire est cruciale; et chez les hommes maigres [75].

En France, les interventions d'Ivanissevitch sont encore très pratiquées alors que les pays Anglo-Saxons ont préféré la technique de Palomo souvent modifiée (avec préservation de l'artère spermatique). Ces techniques ont été bien évaluées et considérées comme simples avec peu de morbidité.

c. La voie sub-inguinale (Figure 35):

L'abord sous-inguinal, à l'orifice inguinal externe, réalise une incision uniquement cutanée et sous cutanée, sans ouverture musculoaponévrotique. Il permet une chirurgie sous anesthésie locale.

Hopps et al déclarent que l'utilisation de l'approche subinguinale est beaucoup plus compliquée, et elle est associée à un plus grand nombre de veines et d'artères par rapport à la voie inguinale [79]. Ainsi, le grossissement optique est fortement recommandé lorsqu'on effectue un abord subinguinal [71].

La technique microchirurgicale réalise une incision subinguinale ou inguinale et elle est assistée d'un microscope opératoire (x 10-25) permettant la préservation des vaisseaux lymphatiques, des artères testiculaires et crémastériennes. Le temps de fonctionnement de la microchirurgie subinguinale est de 25-60 min pour chaque côté. Cette approche a moins de morbidité et elle est moins douloureuse que les deux autres techniques de la chirurgie ouverte décrites ci-dessus [71].

Watanabe et al ont indiqué que la microchirurgie subinguinale est une technique peu invasive en raison de la courte durée de reprise d'activité en postopératoire, et c'est aussi un traitement efficace pour les hommes infertiles [80].

Cependant cette technique requiert un matériel coûteux, une courbe d'apprentissage relativement longue et un temps opératoire plus long [3]. Elle présente également un risque de survenue de nécrose testiculaire irréversible en cas de lésion accidentelle de l'artère testiculaire [81].

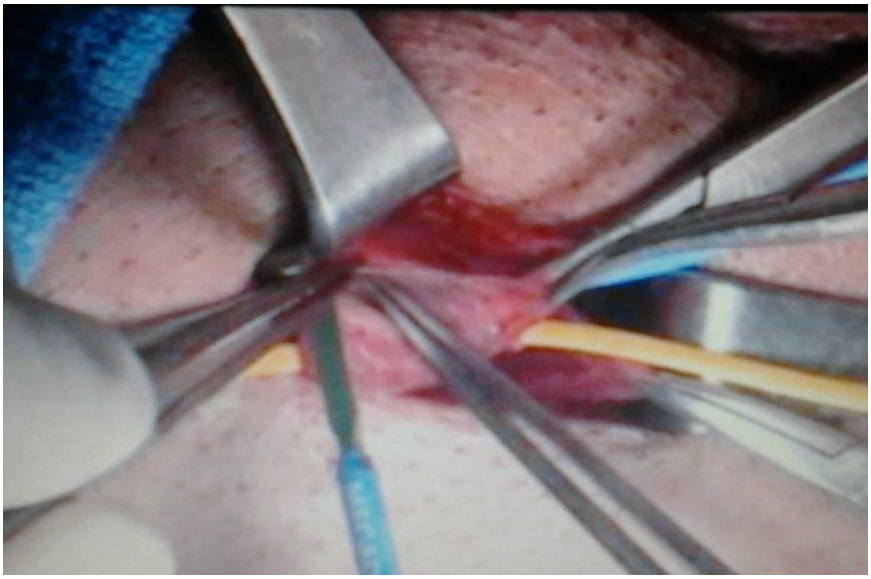

Figure 33: **Ligature de la veine spermatique selon la technique de Palomo** (d' après Dennis).

.

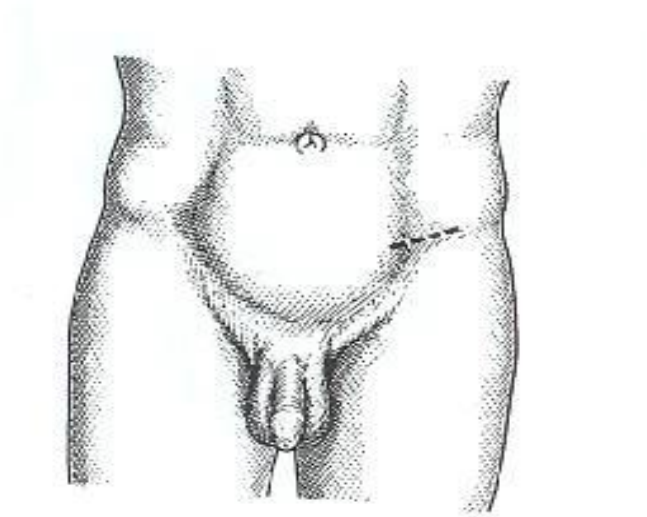

Figure 34: **Tracé de l'incision inguinale par voie haute selon Ivannisivitch** (D' après Mischnger).

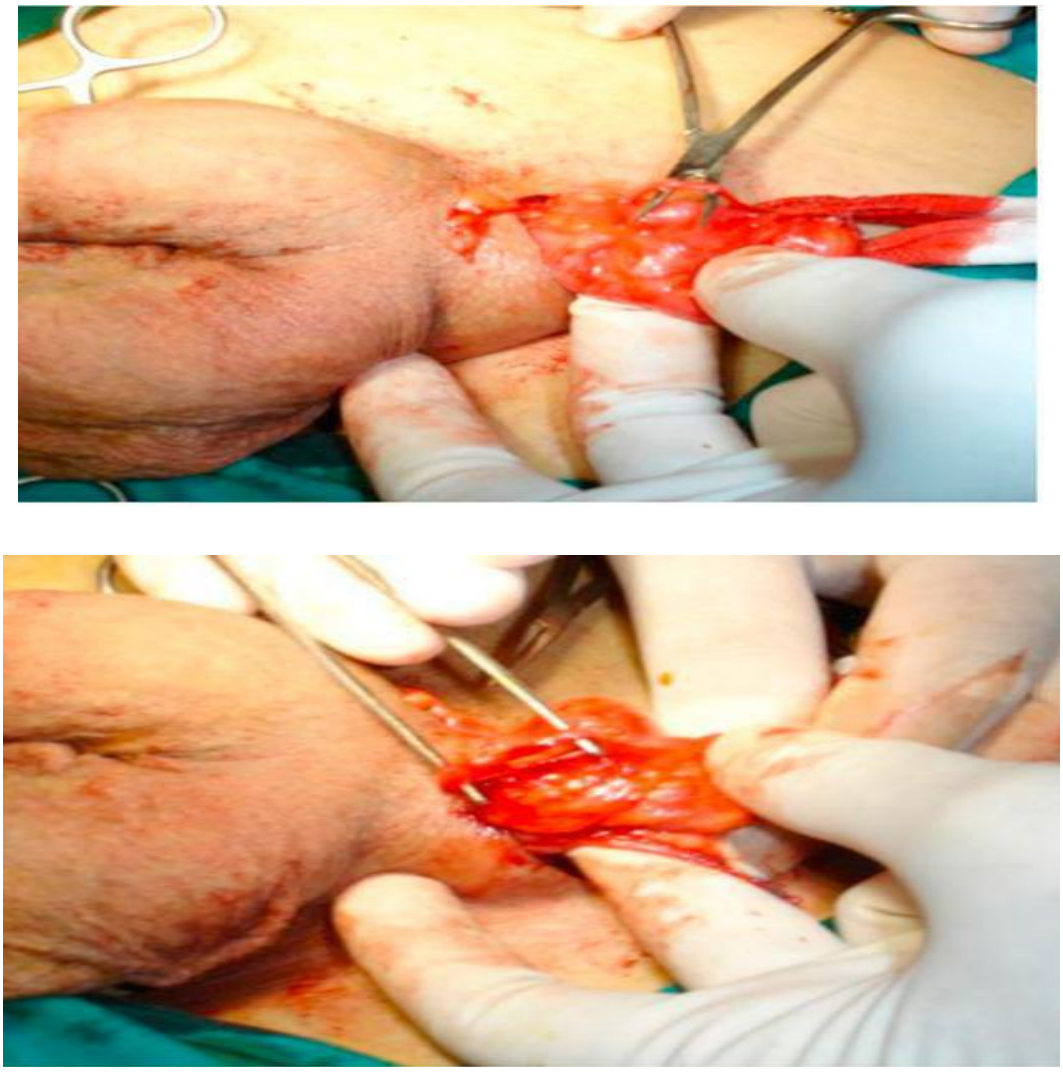

<u>Figure 35</u> : Visualisation et préservation de l'artère spermatique par technique microchirurgicale subinguinale (d' aprés Dennis).

d. Techniques microchirurgicales de dérivations veineuses :

Une alternative à la ligature veineuse est la technique de dérivation consistant en une anastomose spermaticosaphène ou spermatico-épigastrique. Cette technique nécessite de disposer d'une veine variqueuse suffisamment dilatée. Le taux de succès est de 97-100 %, et le taux de complications nettement diminué (pas d'hydrocèle, pas d'atrophie testiculaire).

Néanmoins, ces techniques sont difficilement réalisables en routine et restent à ce jour, très peu utilisées [82, 83].

La chirurgie ouverte conventionnelle est associée à un large éventail de variation des résultats. Les complications, survenant à un taux de 5-30% comprennent l'hydrocèle, la ligature artérielle, les blessures du canal déférent, l'épididymite, l'hématome, l'infections de la plaie et rarement, l'atrophie testiculaire [71].

Le développement d'une hydrocèle postopératoire peut être attribué à l'obstruction du drainage lymphatique de la tunique vaginale après ligature en bloc des lymphatiques et des vaisseaux spermatiques [72].

La présence de taux de protéines élevé dans le fluide identifié chez ces patients confirme que l'obstruction lymphatique est une cause importante de formations hydrocèle [84, 85].

L'hydrocèle scrotale est la complication la plus courante de la chirurgie ouverte conventionnelle, allant de 3% à 33% [72]. Dans notre série trois cas d'hydrocèle postopératoire ont été notés soit 10% après cure chirurgicale.

Cette complication est moins vue après les opérations microchirurgicales car les lymphatiques peuvent être observés et identifiés facilement sous un champ visuel agrandi [72].

Une façon possible d'éviter une hydrocèle post-opératoire a été suggérée précédemment en effectuant incision scrotale simultanée avec fenestration de la tunique vaginale au moment de la varicocélectomie [78].

Abdel-Magid Othman et al ont rapporté un taux d'hydrocèle de 1,2 % dans le groupe de la varicocélectomie subinguinale microchirurgicale et 33,8 % dans le groupe de varicocélectomie subinguinale sans grossissement [86].

D'autres complications de la cure chirurgicale de la varicocèle, comprennent les lésions nerveuses, qui sont dues généralement à la compression directe par une pince chirurgicale ou des micro-traumatismes lors de la dissection. Les symptômes de lésion nerveuse comprennent l'engourdissement transitoire de la cuisse antérieure homoatérale, qui est habituellement résolu dans les 8-12 mois [78].

Les complications supplémentaires potentielles d'une incision inguinale incluent l'engourdissement scrotal et la douleur prolongée, bien qu'elles soient quelque peu rares. Lors de l'approche subinguinale, il n'y a pas d'incision de l'aponévrose du muscle oblique externe, ce qui permet généralement de réduire la douleur postopératoire [71].

Pan et al ont constaté une augmentation de la douleur dans le groupe traité par voie inguinale dans leur étude ; avec une période de récupération d'activité quotidienne plus longue [87]. Tandis que dans une autre étude, on a observé une augmentation de la douleur scrotale avec l'incision subinguinale [88].

Bulent et al avec, ont retrouvé une corrélation statistique entre la durée d'évolution de la douleur avant le traitement et l'amélioration de la symptomatologie douloureuse de la varicocèle après l'opération [89].

Dans notre série 50 % des patients ayant bénéficié d'une chirurgie inguinale ont rapporté une disparition de la douleur après le traitement chirurgical, 25 % ont

rapporté une douleur identique et 25% ont rapporté une amélioration partielle de la douleur.

Shiraishi et Al ont comparé les paramètres de fonctionnement, les taux de complications après ligature rétropéritonéale et la ligature microchirurgicale subinguinale et inguinale haute chez 307 avec varicocèle gauche. La durée opératoire était plus courte pour l'approche rétropéritonéale (29 minutes) par rapport aux approches microchirurgicales, et était significativement plus courte pour l'approche inguinale (de 52 minutes) par rapport à l'approche subinguinale (66 minutes) [88].

La douleur, évaluée par une échelle visuelle analogique, et l'utilisation de médicaments anti-inflammatoires non stéroïdiens ont été plus élevées lors de l'approche rétropéritonéale. Le taux de récidive / hydrocèle a été observé chez 9,3% / 9,3 % ; 0,9 %/0, 9%, et de 1,3 %/0,6 % des patients après l'utilisation des rétropéritonéale, subinguinale, et inguinale, respectivement [88].

3. La voie coelioscopique : (Figures 36- 39)

La cœlioscopie est de plus en plus utilisée en chirurgie notamment en urologie où elle trouve ses indications particulièrement pour la cure de la varicocèle. La cure de la varicocèle a été une des premières interventions urologiques à être réalisée sous laparoscopie [90].

Ce geste permet de réaliser une ligature haute des veines testiculaires à quelques centimètres de l'orifice inguinale interne. Il est généralement effectué par voie transpéritonéale, mais des approches rétro-péritonéales ont également été décrites [71].

Bien que des approches utilisant deux trocarts ou un seul trocart ont été décrites, mais généralement trois trocarts sont requis pour la laparoscopie, ce qui rend cette technique plus rentable pour le traitement de la varicocèle bilatérale [71].

Les trois trocarts sont disposés de la façon suivante :

- Un trocart de 10 mm en position sous-ombilicale pour l'introduction de l'optique.
- Un trocart de 10 mm au niveau de la fosse iliaque droite pour l'introduction du dissecteur et du porte-clips.
- Un trocart de 5 mm, au niveau de la fosse iliaque gauche.

Les incisions peuvent être effectuées à d'autres emplacements à condition de respecter la règle de la triangulation pour l'emplacement des trocarts.

Selon Brian, l'utilisation de 2 trocarts à la place de 3 diminuerait le temps opératoire [91].

Selon une autre étude la technique utilisant un trocart unique est un facteur important qui permet la diminution du temps opératoire parce qu'on ne passe pas un temps de plus à placer des trocarts supplémentaires et à la fermeture de ces sites.

Par conséquent, la réduction du temps opératoire ainsi que l'utilisation des équipements laparoscopiques réutilisables plutôt que jetables, permettent de diminuer le coût [92].

Dans notre série, 3 trocarts ont été utilisés pour tous les malades ayant bénéficié d'une chirurgie laparoscopique et également pour les varicocèles bilatérales. Le bénéfice esthétique de la cure de varicocèle sous cœlioscopie est non négligeable surtout quand il s'agit de varicocèle bilatérale qui nécessite deux incisions en cas de chirurgie conventionnelle. Ainsi la majorité des auteurs

s’accordent sur l’avantage de la cure cœlioscopique des varicocèles bilatérales par la même disposition des trocarts et dans le même temps opératoire [90].

L’intervention commence par l'exploration de la cavité abdominale. Les vaisseaux spermatiques sont facilement identifiés par trans-illumination et grâce au grossissement fourni par l'optique. Ensuite, le péritoine pariétal postérieur est incisé à 1 cm au-dessus de l'orifice inguinal interne et de 2 à 3 cm environ le long des vaisseaux spermatiques après repérage et aménagement rigoureux du canal déférent. Le paquet vasculaire isolé est suivi le long du psoas. L'artère spermatique est repérée et les veines sont disséquées puis sectionnées entre deux clips. Parfois on est amené à ligaturer l'artère spermatique car elle est entrelacée par des veinules qui peuvent être à l'origine de récidive ou parce que sa conservation est difficile.

En cas d'atteinte bilatérale, on procède de la même façon du côté controlatéral.

Figure 36: Mise en place des trocarts. spermatique.

(CHU Ibn Rochd, Service d'Urologie)

Figure 37: Dissection du cordon spermatique.

(Surgery unit, Spire hospital, Bristol)

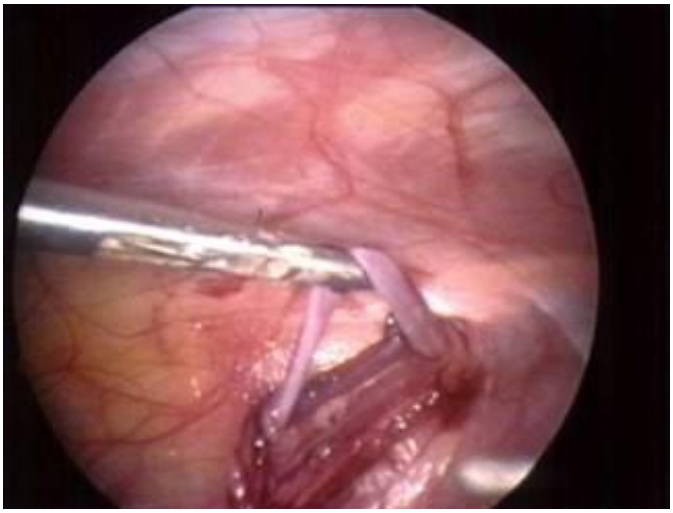

Figure 38: Dissection de la veine Spermatique.

(Surgery unit, Spire hospital, Bristol)

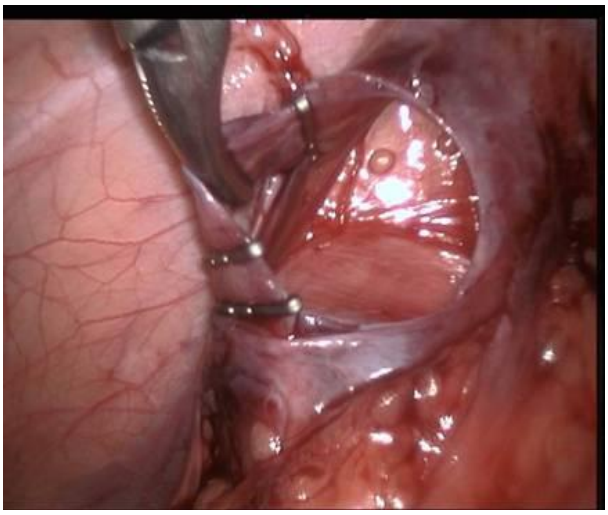

Figure 39 : Ligature de la veine Spermatique par des clips.

(Surgery unit, Spire hospital, Bristol)

Mais les limites de la cure sous cœlioscopie sont représentées essentiellement par: L'expérience de l'opérateur. La règle en chirurgie coelioscopique est de savoir passer à la chirurgie classique quand il le faut [90].

Les causes de conversion sont dues essentiellement, aux complications peropératoires de la cure de varicocèle sous laparoscopie. Dans notre série il n'y a pas eu de cas de conversion.

L'anesthésie locale peut être utilisée dans les approches chirurgicales ouvertes, mais la laparoscopie aura toujours besoin d'anesthésie générale [93, 94].

Le traitement de la varicocèle par voie laparoscopique, est contre-indiqué en cas d'antécédents de péritonite, multiples cicatrices abdominales, récidive ou persistance d'une varicocèle traitée antérieurement.

Les complications du traitement laparoscopique, surviennent à un taux global de 8-12 %. Elles comprennent l'embolie gazeuse, l'hydrocèle, et la péritonite. La laproscopie expose aussi à un risque accru de lésion iatrogène tel que les blessures digestives, urinaires et vasculaires. L'hydrocèle secondaire à la congestion lymphatique est une complication fréquemment rencontrée lors de la cure laparoscopique quand les vaisseaux lymphatiques ne sont pas identifiés et préservés. Le taux hydrocèle post-opératoire peut atteindre 40 %. Mais techniquement, avec la capacité optique des endoscopes à une distance proche des tissus, et le grossissement 10-20x, permettent aux chirurgiens habiles une meilleure visualisation et une identification facile des structures vasculaires tel que les veines collatérales, les lymphatiques et l'artère spermatique permettant ainsi le respect de ces éléments lors de la cure de la varicocèle et donc prévenir le risque de survenue d'hydrocèle [71].

Liang et al ont constaté que la conservation des vaisseaux lymphatiques par voie laparoscopique permet la réduction de l'incidence de l'hydrocèle postopératoire, avec des taux similaires chez les enfants et les adolescents [95].

Pour faciliter davantage l'identification des vaisseaux lymphatiques, divers auteurs ont décrit des techniques de perfusion du scrotum par des colorants bleus (bleu patenté V, isosulfan bleu ou bleu de méthylène) qui pourrait entraîner une réduction significative de l'hydrocèle postopératoire [96 -101].

D'autres avantages peuvent être cités, comme la douleur postopératoire minime et la durée de l'interruption du travail qui est plus courte avec la cœlioscopie qu'avec la chirurgie classique. Selon la littérature, la durée de convalescence varie de 2 à 6,4 j [90].

La durée de l'intervention par cœlioscopie comprend l'installation du patient, le pneumopéritoine, l'anesthésie et le temps opératoire lui-même. Elle est comprise entre 20 et 80 min de chaque côté [71].

Selon Kbaier et al, le temps opératoire moyen pour les varicocèles bilatérales est de 40 min (25-85). Il était plus court pour les varicocèles unilatérales avec une moyenne de 24 min (15-60). Ce temps opératoire de la cœlioscopie est plus long qu'en chirurgie classique [90].

Afin de réduire d'avantage le coût et les temps de chirurgie, diverses modifications ont été proposées, notamment l'utilisation d'harmonique Scaplel ® et la coagulation bipolaire, au lieu d'utiliser des clips [102, 103].

Plusieurs études comparant la chirurgie ouverte à la cœlioscopie ont été effectuées :

Selon Manuel, les avantages de la technique laparoscopique sont multiples : geste mini-invasif avec une mobilisation et une récupération plus rapide, une réduction de la douleur ainsi que de la morbidité. La cœlioscopie permet une

magnification des structures et donc des vaisseaux spermatiques et de ses collatérales. Dans les formes bilatérales, la cœlioscopie est la technique de choix, les deux côtés pouvant être traités dans le même temps. L'intervention peut être réalisée en ambulatoire, ou lors d'une courte hospitalisation de 24heures. Le risque de récidive est similaire à celui décrit dans la chirurgie ouverte [104].

Une étude réalisée par Diamond et al ont mis en évidence que le taux de succès de la chirurgie de la varicocèle est de 100 % avec la cœlioscopie et 93 % avec technique de Palomo, et de loin plus élevé que la technique d'Ivanissevich 69 %. La technique sous inguinale microchirurgicale avait un taux de succès intermédiaire de 88 %. Par contre, l'hydrocèle postopératoire est survenue dans 32 % des patients opérés par laparoscopie comparée au taux le plus faible de 6 % par microchirurgie. Il était de 7 % et 12% avec les techniques de Palomo et Ivanissevich respectivement [105].

Chouchane et al ont étudié les résultats de deux techniques: Ivannisevich et cœlioscopie. Cette dernière est plus longue à réaliser: 50mn pour une cure unilatérale VS 30 mn et 70 mn pour une cure bilatérale versus 55mn. Cependant Ils n'ont noté aucune différence concernant le séjour hospitalier en post-opératoire: 1,5 jour pour la cœlioscopie versus 1,7 jours pour la chirurgie. L'effet du traitement sur la douleur a été satisfaisant pour les deux techniques (90% pour les deux techniques) [106].

Il convient toutefois de souligner que les compétences et l'expérience des chirurgiens jouent un rôle considérable dans les résultats des procédures utilisées. Par exemple, dans les mains de laparoscopiste habile, les résultats post-opératoires et les taux de complications peuvent être comparables à la varicocélectomie microchirurgicale. Au contraire, les chirurgiens inexpérimentés où d'autres facteurs circonstanciels peuvent entraîner des temps opératoires prolongés et des

complications inhabituelles (par exemple, la rétention urinaire) qui peuvent conduire à une hospitalisation prolongée [71].

4. Faut-il préserver ou non l'artère spermatique ?

Actuellement il existe plusieurs techniques qui conservent l'artère spermatique telle que la microchirurgie subinguinale, la laparoscopie, mais aussi la technique de Palomo modifiée, à l'aide du grossissement. Pour la radiologie interventionnelle, l'artère n'est pas concernée, et il n'y a pas de cas de perte testiculaire secondaire à une lésion artérielle iatrogène.

Les artères testiculaires sont clairement identifiées et préservées grâce au grossissement 10-25x. Le microscope opératoire est particulièrement utile lorsque les artères sont en spasme suite à la manipulation ou lorsque plusieurs petites branches des artères sont facilement négligées sans grossissement optique. L'utilisation de l'évaluation Doppler en peropératoire et l'irrigation de papavérine pour dilater les artères en spasme sont des approches qui peuvent faciliter l'identification de l'artère [71].

Les avis divergent sur l'importance de conserver ou non l'artère spermatique :

Palomo a décrit sa technique sans préservation de l'artère testiculaire et n'a signalé aucun cas d'atrophie testiculaire [73].

Dans une étude rétrospective, Parrott et Hewatt ont montré qu'il n'y a pas d'effet indésirable sur le développement testiculaire ou sur la production du sperme après la ligature de l'artère testiculaire [107].

Okuyama et al et Huk et al ont signalé que la chirurgie de la varicocèle améliore la qualité du sperme chez les patients infertiles, même avec ligature de l'artère spermatique, et aucun cas d'atrophie testiculaire n'a été détecté dans les cas de ligature accidentelle de l'artère testiculaire [108, 109].

Salem et al dans leur étude, ont comparé les paramètres du sperme et les taux de grossesse chez les hommes infertiles ayant subi une chirurgie de la varicocèle avec artère testiculaire préservée ou accidentellement ligaturée. Ils ont conclu que la ligature accidentelle de l'artère testiculaire n'a pas d'effet délétère sur les paramètres du sperme si l'alimentation artérielle testiculaire n'a pas été compromise, et le taux de grossesse à 1 an du post-opératoire n'a montré aucune différence significative [110].

Pour évaluer le retentissement de la ligature de l'artère spermatique sur le testicule, Ciro Esposito a réalisé une étude portant sur 161 patients dont 133 avaient subi une ligature en bloc du pédicule spermatique et 28 patients avaient subi une ligature de la veine spermatique. En postopératoire, 9 garçons du premier groupe présentaient une hydrocèle gauche, alors que dans le deuxième groupe, aucun cas d'hydrocèle n'a été mentionné. On conclut que la ligature de la veine spermatique réduit le taux d'hydrocèle par préservation des vaisseaux lymphatiques qui sont adhérents à l'artère spermatique [111].

Riccabona a rapporté dans son étude un taux d'hydrocèle de 12% pour la technique de Palomo classique (sans préservation de l'artère spermatique) et de 0% pour la Palomo modifiée (lorsque celle-ci est préservée) [112].

Plusieurs études ont été faites dans ce sens, Ngwt et al ont rapporté 100% de succès avec la ligature en masse du pédicule spermatique, et 55 % de succès lorsqu'on épargne l'artère [113].

Kass et Marcol ont suggéré que la technique Palomo classique diminue significativement le taux d'échec opérationnel par rapport aux techniques respectant l'artère [114].

Selon plusieurs études lorsque l'artère testiculaire est préservée, le taux de récidives varie de 9 à 16 % [115-118]. La ligature simultanée de l'artère testiculaire a permis de diminuer le taux de récidive (0-1,3 %) [107-117].

Cette amélioration des résultats serait due à la ligature de veines testiculaires collatérales péri artérielles. Ces collatérales, initialement non fonctionnelles sont difficiles à identifier malgré l'aide de la phlébographie peropératoire. Elles se développeraient après ligature des veines testiculaires et deviennent plus volumineuses et serait responsables de la majorité des récidives. La ligature de l'artère testiculaire, en l'absence de lésion préalable des artères crémastériennes et déférentielle, n'entraîne pas d'atrophie testiculaire. Elle doit cependant être évitée en cas de cicatrice inguinale [2].

Bien que le testicule reçoit un approvisionnement en sang supplémentaire des artères déférentielle et crémasterienne; l'artère testiculaire est le principal apport artériel au testicule et doit donc être préservée [71].

Jardin propose cependant de respecter l'artère testiculaire lorsque la phlébographie peropératoire montre une veine unique sans collatérale et qu'il n'existe pas de plexus veineux péri-artériel [119].

Pour Humphry et Najmaldin, la ligature de l'artère spermatique doit être réservée aux récidives de la varicocèle [120].

Plusieurs méta-analyses et des études contrôlées ont conclu que la préservation de l'artère testiculaire doit être préconisée dans les cas de lésion préalable des artères crémastérienne et déférentielle (antécédent de chirurgie de la varicocèle, cure d'une hernie inguinale, orchidopexie, antécédent de vasectomie et vasovasostomie) et en cas de testicule unique ou hypotrophique. Si l'artère est blessée accidentellement dans de tels cas, elle doit être réparée ou sous microscope à l'aide du grossissement [121-130].

Bien que l'atrophie testiculaire est rarement signalée (quelques cas isolés rapportés), la ligature de l'artère testiculaire peut potentiellement nuire à la capacité du testicule à maximiser sa fonction dans le long terme, en particulier chez les adultes [81, 131].

La crainte de ces complications a pu justifier pour certains le recours systématique à la microchirurgie. Certains auteurs préconisent la sclérothérapie scrotale antérograde comme traitement de première intention chez les patients ayant eu une manipulation antérieure, chirurgicale, ou traumatique du cordon spermatique [132, 133].

La possibilité d'une future chirurgie inguinale ou scrotale représente pour beaucoup d'auteurs une contre-indication à la ligature de l'artère testiculaire [134].

5. Le taitement par embolisation :

L'embolisation percutanée de la veine gonadique a été décrite il y a plus de trois décennies [135, 136].

Actuellement, les procédures d'embolisation percutanée pour varicocèles comprennent la technique rétrograde et la technique antérograde qui est décrite plus récemment indépendamment du matériel utilisé. Elle constitue une alternative intéressante à la cure chirurgicale de la varicocèle.

a. La scléro-embolisation rétrograde (Figure 40):

Il s'agit de réaliser sous contrôle radioscopique, une phlébographie par cathétérisme descendant de la veine spermatique via la veine fémorale droite (site de ponction), la veine iliaque droite, la veine cave inférieure, puis la veine rénale gauche. L'anatomie et les variations de la veine cave inférieure et des veines rénales sont importantes à connaître pour le cathétérisme. La phlébographie sert de « feuille de route » pour l'embolisation de la veine.

L'exploration est toujours bilatérale (varicocèle droite 20 à 30 %). La voie fémorale droite est la plus aisée. On utilise des sondes différentes pour les côtés droit et gauche. Dans notre série tous les patients ont bénéficié d'une embolisation rétrograde.

Une fois l'extrémité distale du cathéter placée en situation spermatique basse, le largage des structures embolisantes permet l'oblitération complète ou partielle immédiate ou secondaire de la veine spermatique interne, interdisant tout reflux en direction du testicule.

Après embolisation ou sclérothérapie, une phlébographie est effectuée pour s'assurer que toutes les branches de la veine spermatique interne ont été bloquées, puis le cathéter est retiré. Une pression manuelle est appliquée à l'endroit de ponction pendant 10 minutes pour obtenir l'hémostase.

Plusieurs types d'embols d'occlusion endoveineux sont utilisés :

- Produits sclérosants: le sodium tétradécyl sulfate à 3% (Thrombovar®) a prouvé son efficacité, mais ces agents n'ont pas une action immédiate, l'occlusion complète de la veine n'est pas toujours visible sur la série de contrôle, le résultat peut donc être plus aléatoire. De plus la radiotransparence de ces produits ne permet pas de visualiser le segment sclérosé, son éventuel mélange avec un produit de contraste en diminue son efficacité,
- Les produits chauds (100°C), qu'il s'agisse de produit de contraste ou de sérum physiologique, peut entrainer des douleurs lors de l'injection. L' alcool absolu est douloureux et dangereux à utiliser car il peut diffuser dans les veines anastomotiques et provoquer des nécroses.

- Les colles biologique (N-butyl-2-cyanoacrylate : Histoacryl®, B-Braun®, Melsungen, Allemagne): comportent toujours un risque de blocage de la sonde dans la colle,

  Les produits sclérosants ne sont pas commercialisés au Maroc, dans notre série on a utilisé Lauromacrogol : Etoxisclerol® (figure 41), ce produit est acheté et ramené par les patients de l'enclave marocaine Ceuta.

Un cathéter est introduit jusqu'au lieu défini d'embolisation. Le contenu de la seringue est injecté dans la sonde interne d'embolisation et largué dans la veine spermatique [138].

- Coils ou microcoils: Les coils sont fixés à la sonde et largués dans le site prédéfini. Deux coils ou plusieurs microcoils sont nécessaires pour obtenir une occlusion veineuse [139].
- Ballons détachables : Au début il faut définir le diamètre du vaisseau à emboliser pour pouvoir lui adapter le calibre du ballon. Ce dernier est dégonflé et inséré dans un cathéter jusqu'au site déterminé. Il est ensuite gonflé au sérum et fixé aux parois veineuses [140].

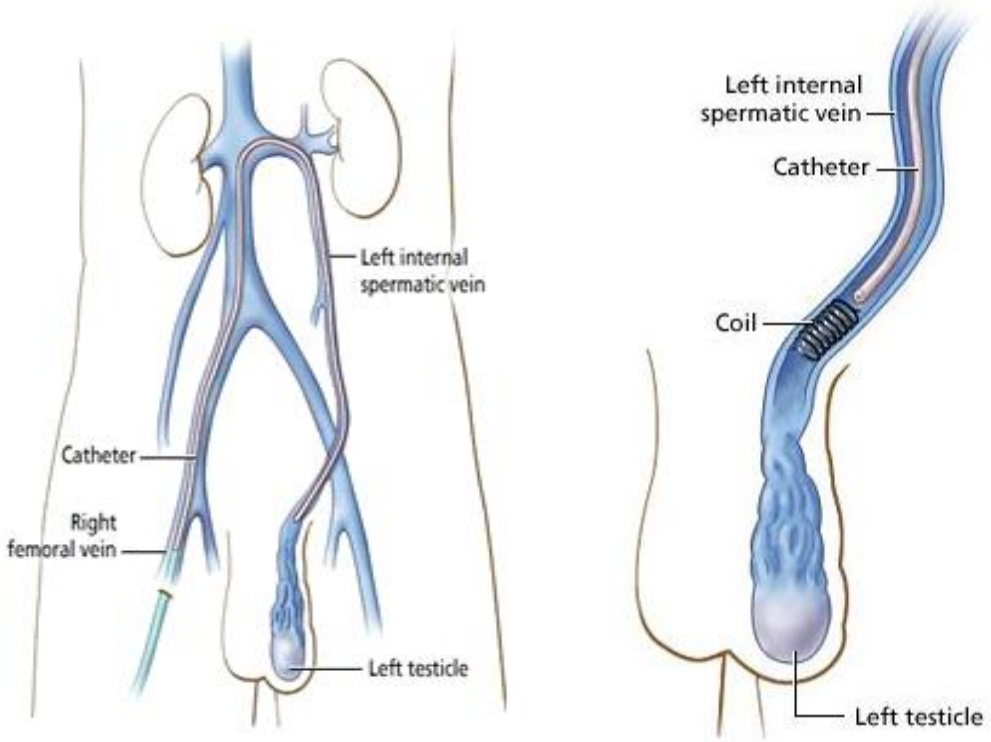

Figure 40: la technique d'embolisation [137].

L'embolisation rétrograde est toujours possible quand le cathétérisme est possible. Certaines difficultés exceptionnelles, peuvent justifier dans certains cas un repérage échographique. Les variantes de la veine cave inferieure ou de la veine rénale gauche vont modifier les repères pour le cathétérisme de ces veines [64].

On rapporte entre 9 et16 % d'impossibilités techniques faisant renoncer au geste [77].

Dans notre série on a eu 3 cas d'échec du cathétérisme soit 10% des cas, un échec dû à la présence de valvules ostiales continentes au niveau de la terminaison de la veine spermatique, et 2 échecs ont été dus aux spasmes veineux.

Cette technique permet d'étudier l'anatomie veineuse ainsi que confirmer l'occlusion veineuse à l'aide d'une phlébographie au moment de la cure de la varicocèle. Elle offre également la possibilité d'embolisation des petites veines collatérales qui ne peuvent pas être détectées pendant la chirurgie [71].

Elle peut être réalisée sous anesthésie locale, parfois sous une légère sédation, éliminant ainsi les risques associés d'une anesthésie générale. Mais cela peut parfois se révéler un inconvénient chez les patients extrêmement anxieux justifiant ainsi une prémédication adaptée [22].

Dans notre série l'embolisation rétrograde a été réalisée sous anesthésie locale à la xylocaïne 2 % chez tous les patients du groupe 2.

Ce traitement se fait sur une base ambulatoire, nécessitant le plus souvent une courte hospitalisation, une ou deux heures de surveillance après l'examen. Le patient est gardé allongé en surveillance pendant au moins1 heure, sans arrêt de travail, sauf pour un métier physique conduisant à prévoir un arrêt de travail de 24h dans les suites de l'acte. Elle offre l'avantage de ne pas avoir d'incision ni de dilacération des muscles abdominaux impliqués. Cette reprise rapide de l'activité permet d'ailleurs la diminution du coût global de la prise en charge de cette

affection [22]. Dans notre série l'hospitalisation était 24h en moyenne et le délai de reprise d'activité était en moyenne : 1,2 jours.

Cette approche est peu traumatisante et est particulièrement intéressante en cas de varicocèle bilatérale ou en cas de récidive.

L'approche d'embolisation peut offrir un traitement intéressant pour les hommes se plaignant de douleur scrotale de varicocèle, car l'inflammation et les cicatrices de l'opération peuvent contribuer à une douleur supplémentaire. Dans notre série 57,14 % ont rapporté une disparition de la douleur et 28,57 % ont rapporté une amélioration partielle.

Les contre-indications de cette technique sont rares et doivent faire discuter un geste chirurgical. Elles incluent:

- Les désordres métaboliques tels que l' insuffisance rénale prédisposant a des complications après l'injection de produit de contraste.
- Les anatomies veineuses particulières qui laissent présager une migration possible du matériel largué dans la veine testiculaire.
- Un foramen ovale persistant connu qui contre-indique l' utilisation d'agent sclérosant et notamment de mousse sclérosante.
- Les varices testiculaires représentent une voie de drainage d'un obstacle. Le traitement isolé du reflux sans traitement de l' obstacle peut entrainer une aggravation de l' hyperpression veineuse abdominale pelvienne et/ou des membres inférieurs.

C'est le cas des compressions de la veine rénale gauche ou nutcracker syndrome. C'est le cas également des varicocèles chez un adulte de plus de 40 ans qui nécessite d'éliminer une tumeur rénale envahissant la veine rénale et ou la veine cave inférieure.

- L'atrophie testiculaire significative, âge avancé.

- L'allergie prouvée a un produit de contraste [141].
- Les troubles sévères d'hémostase (hémophilies) posent des problèmes potentiellement plus difficiles pour un geste chirurgical et les indications sont discutées au cas par cas. De même une anticoagulation au long cours pouvant faire l'objet d'un relai par l'héparine, nécessite une évaluation précise des avantages et inconvénients lors de la consultation anesthésique [22].

Le taux de complications de l'embolisation varie de 5 à 11%. De graves complications potentielles sont possibles mais elles sont rares, on trouve généralement :

- Lors de l'injection du sclérosant, des douleurs à type d'inconfort, de pesanteur en projection lombaire ou scrotale, sont notées dans 30% des cas cédant en général en moins de 10 minutes. Elles peuvent apparaitre au plus tard 12heures après l'examen, et sont facilement maitrisées par l'association d'antalgiques et d'anti-inflammatoires [22].

Tous les malades doivent être prévenus de cette éventualité et reçoivent un anti-inflammatoire et un antalgique dès l'apparition des premiers symptômes. Ces douleurs peuvent expliquer certaines réactions vagales [141].

Dans notre série 10 patients soit 33,33 % des cas ont présenté une orchite inflammatoire résolutive sous traitement antalgique, et anti-inflammatoire.

Le risque principal est en effet une extension de la thrombose à la partie haute du plexus pampiniforme, se traduisant par une douleur intense et une augmentation du volume des bourses dans 0,5-1 % des cas. Ces patients sont traités par une surélévation testiculaire, des anti-inflammatoires et des antibiotiques. Cette complication, parfois grave, peut conduire à la nécrose testiculaire, mais peut être prévenue par une bonne technique d'embolisation.

La possibilité de douleurs digestives (par une légère réaction péritonéale) a été rapportée [62].

- On décrit également la possibilité d'effraction et spasme veineux, par le matériel du cathétérisme. Cette complication est d' autant plus rares que l' operateur est expérimenté. Parfois un spasme veineux survient durant le cathétérisme. L'injection de 5 ml de sérum salé isotonique tiède suivie d'une attente de 4-5 min avant la reprise est efficace. Si le spasme ne se lève pas, il ne faut pas hésiter à reporter le geste.

Les spasmes veineux favorisent la survenue d'une extravasation du produit de contraste. Dans notre série 2 patients ont présenté un spasme veineux. La présence de fines collatérales non diagnostiquées favorise aussi ces extravasations qui ne contre-indiquent pas la poursuite du geste.

- L'hématome au point de ponction.
- Les réactions au produit de contraste iodé.
- Le mauvais placement et la migration du matériel d'embolisation et embolie pulmonaire.
- L'hémorragie retro péritonéale, la fibrose retro péritonéale, la compression urétérale avec distension urétéro-pyélo-calicielle par le matériel endoveineux sont des complications exceptionnelles [141].

La survenue d'hydrocèle a été observée dans toutes les approches, sauf pour l'embolisation parce que les lymphatiques des testicules ne sont pas endommagés.

Dans notre série on n'a constaté aucun cas d'hydrocèle dans le groupe 2.

L'embolisation, étant en intra vasculaire, minimise ou élimine les risques d'atteinte artérielle et du déférent (avec leurs conséquences éventuelles sur la fertilité) par rapport aux techniques chirurgicales.

En effet l'embolisation n'est pas associée à l'atrophie testiculaire secondaire à une lésion artérielle, ce qui est un risque avec les approches chirurgicales. Cependant, il y a eu des rapports de cas de perte rénale à la suite de la migration des bobines [70].

L'exposition aux radiations lors de radioscopie est un problème potentiel, étant donné que la procédure peut être effectuée sur des jeunes dont l'espérance de vie est longue avec un désir de fertilité [142].

L'irradiation est minime, voire négligeable, si l'on respecte un certain nombre de règles: pas de cliché en série mais uniquement quelques clichés lombaires et un seul sur le pelvis incluant les bourses, voire un enregistrement de la scopie sur les salles de dernières générations. Un élément essentiel, est l'utilisation de grands champs de 40cm en diaphragmant pendant la scopie pulsée et avec utilisation recommandée de protection plombée des bourses. La durée moyenne de scopie dépend des difficultés de cathétérisme et en général ne dépasse pas dix minutes [18].

Une étude de l'exposition au rayonnement lors de l'embolisation de la varicocèle a noté que l'exposition aux radiations est généralement faible (estimé le risque de cancer mortel de 0,1% en une série rétrospective) mais dans certains cas exceptionnels aussi élevées que 100 mSv (risque estimé de fatale rayonnement induit un cancer dans 3%) [142].

Cassidy a examiné un total de 158 patients, ayant subi une embolisation pour des varicocèles cliniques et pour infertilité masculine entre 2004 et 2008. 56 % ont subi une embolisation bilatérale, 43 % une embolisation unilatérale du côté gauche et 1,3% une embolisation unilatérale du côté droit.

Le taux de défaillance de la technique est de 19,3 % pour l'embolisation bilatérale. Il est en grande partie lié à l'échec d'embolisation de la veine gonadique

droite. Cela confirme que les varicocèles bilatérales sont mieux gérées avec une approche microchirurgicale, où les taux de défaillance techniques sont inférieurs à 5%. Les hommes avec varicocèle unilatérale gauche doivent être offerts deux options car ils ont des taux d'échec similaires, mais l'embolisation offre des avantages évidents pour ces patients [70].

Dans notre série 1 seul cas d'échec du cathétérisme a été dû à la présence d'une valvule ostiale continente, et 2 échecs ont été dus aux spasmes veineux. Ces échecs étaient du côté gauche.

En raison des variations anatomiques conduisant à des difficultés d'accès veineux approprié, des alternatives d'accès veineux, y compris la voie transbrachiale droite et jugulaire interne, ont été décrites [86]. La voie d'abord utilisée dans notre série est fémorale droite.

b. <u>sclérothérapie antérograde</u> (Figure 42):

La sclérothérapie antérograde a été introduite en 1988 [144]. Depuis lors, plusieurs groupes ont rapporté leur expérience avec la technique dans le traitement de la varicocèle [145- 150].

C'est un geste facile à réaliser, rapide, toujours possible techniquement et consiste en une scléro-embolisation par voie scrotale. On cathétérise une veine dilatée du plexus pampiniforme puis on réalise une injection de produit de contraste dans cette veine, sous contrôle radioscopique, pour vérifier la bonne position avant d'injecter le produit sclérosant.

Comme la procédure rétrograde, l'occlusion antérograde peut être réalisée sous anesthésie locale. En outre, elle est associée à un temps de fonctionnement plus court (10 à 15 min) [71].

Bien que le taux de complications soit inférieur à 8 % dans la plupart des séries, l'atrophie des testicules post-traitement, vraisemblablement secondaire à une lésion artérielle non identifiée, a été rapportée chez 1 % des cas [145].

Un inconvénient majeur de cette approche antérograde est la nécessité d'une incision, le plus souvent au niveau supra scrotal à proximité de la base de la verge, mais l'utilisation d'une incision subinguinale a également été décrite pour avoir accès aux veines spermatiques [71].

L'exposition aux rayonnements pendant l'embolisation est un problème potentiel, comme dans la technique rétrograde. Certains chercheurs ont signalé leur expérience de l'occlusion antérograde de la varicocèle sans l'utilisation de la fluoroscopie [151].

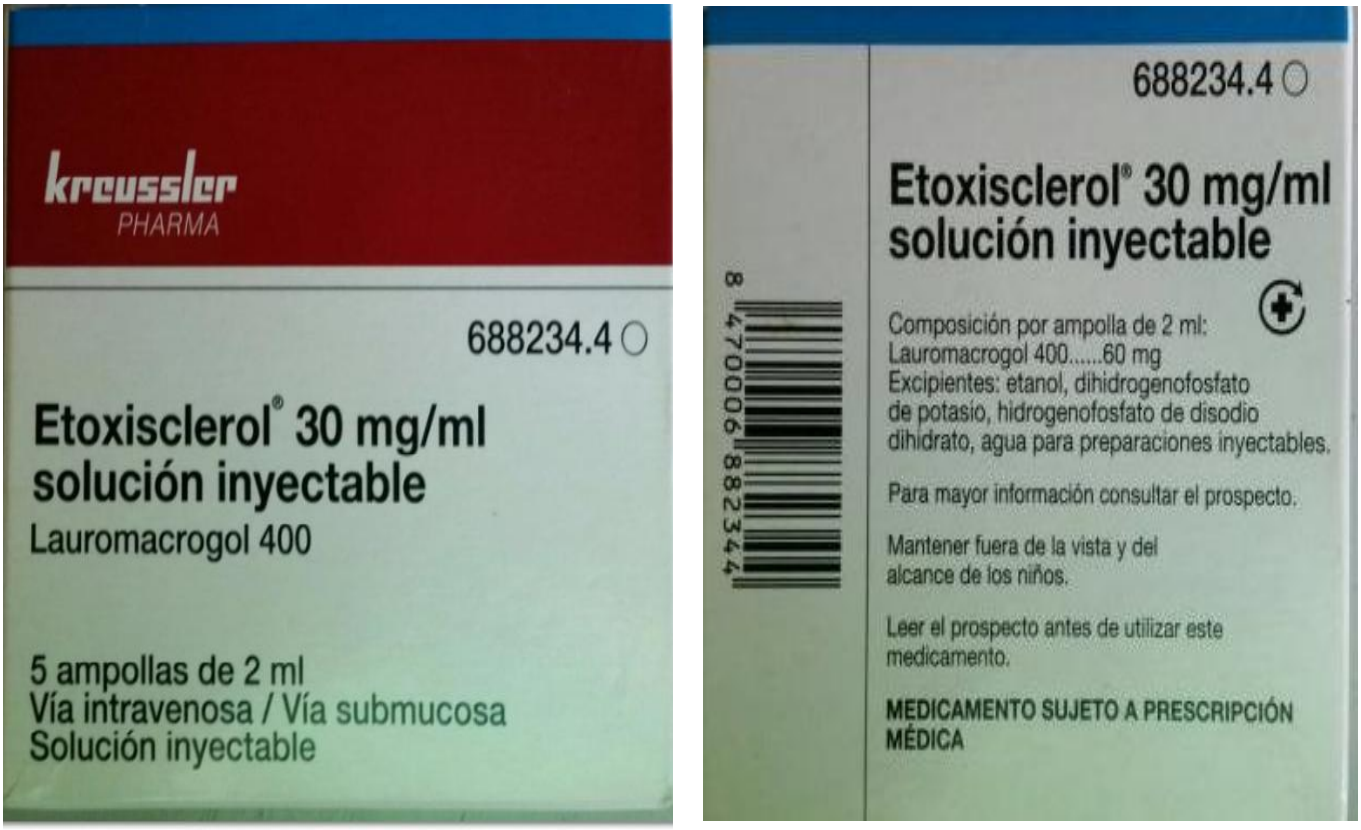

Figure 41: **Le produit scélerosant utilisé dans notre série** (D'après service d'urologie de l'Hôpital Militaire Meknès).

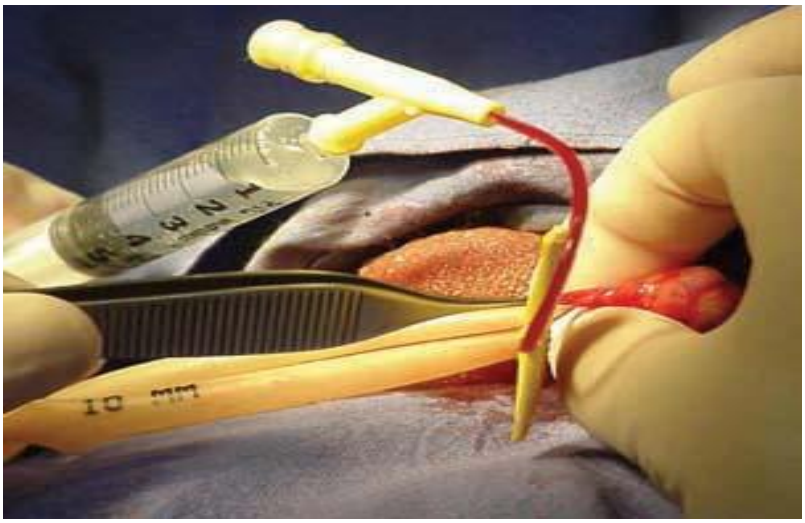

Figure 42: **Injection d'agent sclérosant après compression du cordon spermatique** [143]

IV. Récidive :

La récidive de la varicocèle est définie par sa réapparition après avoir confirmé sa disparition en post opératoire [3].

Bien que les récidives puissent parfois être identifiées lors des visites du suivi de six mois, souvent, elles n'apparaissent qu'à un an ou plus encore plus tardivement. Selon une étude récente le temps moyen de récidive de varicocèle est de 5,3 mois (extrêmes: de 0,75 à 13 mois) après le traitement initial [152].

La chirurgie ouverte conventionnelle est associée à un taux de récidive / persistance de 10- 45 % qui est significativement plus élevé que les autres options thérapeutiques. Le taux de persistance / récurrence de varicocélectomie laparoscopique est de l'ordre de 6-15 %. Diverses études ont indiqué que le taux de récidive atteint 20 % lorsque l'artère spermatique est préservée, ceci est dû généralement à la préservation du plexus périartériel des petites veines le long de l'artère [71].

Selon Chouchane, la diminution du taux de récidive nécessiterait la réalisation systématique d'une phlébographie pré ou per opératoire mais cela alourdit la prise en charge des malades [106].

La varicocélectomie subinguinale microchirurgicale offre l'avantage de l'identification claire de la varicocèle et des petites collatérales veineuses pour minimiser la persistante et la récidive de la varicocèle (0- 2 %) [71].

Après la sclérose on distingue 2 cas : les récidives vraies (1%) sont dues à des variations anatomiques; veine double, alimentation externe par des veines pariétales. Dans 2 à 4 %, la varicocèle persiste ou réapparait et est alimentée par d'autres veines que le système testiculaire [18].

Selon Sze et al la duplication de la veine gonadique dans la région pelvienne ou inguinale avec ligature incomplète est fréquente chez les patients avec une varicocèle persistante ou récidivante après chirurgie. L'Embolisation traite efficacement ces cas, résultant en un taux élevé de succès clinique [153].

Selon Jargiello et al, l'embolisation rétrograde est supérieure à la chirurgie de la varicocèle en raison de sa capacité de détecter les variantes de la veine gonadique [154].

Ces récidives semblent plus fréquentes chez l'adolescent que chez l'adulte et seraient dues à un potentiel de néovascularisation plus élevé. Elles sont liées au développement des collatérales qui court-circuitent le siège initial de l'occlusion [155].

Dans une récente méta-analyse menée par Borruto et al, les approches de chirurgie ouverte ont été comparées aux approches chirurgicales mini invasives. On a montré qu'il n'y avait pas de différence statistiquement significative entre la chirurgie laparoscopique et ouverte en ce qui concerne le taux de récidive [156]. Cependant la méta-analyse de Ding a conclu que les cas de varicocèle récurrente étaient significativement plus faibles après microchirurgie par rapport à la chirurgie ouverte ou laparoscopique [157].

Diegidio et al ont rapporté que le taux de récidive le plus bas était pour la technique de microchirurgie subinguinale 2,07 %. Les autres techniques semblent avoir des taux de récidive plus élevés que la microchirurgie subinguinale. Le taux de récidive était de 9,47 % pour la technique de microchirurgie inguinale, 12,5 % pour la technique Palomo, 4,29 % pour l'embolisation radiologique, 15,65 % pour la technique de chirurgie inguinale classique et 11,11 % pour la laparoscopie [93].

Pintus et al ont comparé la sclérothérapie rétrograde, la technique de Palomo avec ou sans préservation de l'artère et la ligature laparoscopique avec ou sans préservation de l'artère, le tout pour le traitement de la varicocèle du côté gauche. Le taux de récidive le plus élevé a été noté avec la ligature laparoscopique avec préservation artérielle (25 %) par rapport à la sclérothérapie (17 %). Lorsque les artères n'étaient pas préservées, le taux de récidive était plus faible pour la technique de palomo (3,4 %) et nul pour la ligature haute laparoscopique (0 %) [158].

Dans notre série, il y a eu 6 récidives, toutes unilatérales gauches dont 4 survenues dans le groupe traité par chirurgie (13, 33 %) et 2 cas (7,4 %) dans le groupe traité par embolisation.

En général une varicocèle récidivante ou persistante après un premier traitement, qu'il soit chirurgical ou radiologique, peut tout à fait bénéficier d'une prise en charge endovasculaire, après confirmation échographique de la récidive [22].

En cas d'échec de l'intervention par voie rétrograde, certains proposent également la sclérose antérograde [159].

Selon Moon L'Embolisation a réussi chez 64% des patients avec une varicocèle récurrente. Cependant, la microchirurgie subinguinale peut être le meilleur traitement pour les patients atteints de varicocèle récurrente [152].

V. Comparaison des différentes techniques : chirurgie versus embolisation :

Selon plusieurs auteurs les résultats des techniques radiologiques sont bons mais inférieurs à ceux de la chirurgie ouverte. La technique est en effet très opérateur-dépendante [73].

En effet Abdulmaaboud et al ont comparé trois méthodes différentes de traitement des varicocèles idiopathiques. La chirurgie ouverte, la chirurgie laparoscopique et la sclérothérapie percutanée rétrograde chez 301 patients. La durée opératoire moyenne était significativement plus courte chez les patients ayant subi une chirurgie ouverte. La sclérothérapie a réussi dans 96 (82,8%) des 116 varicocèles gauches et dans 24 (51%) de 47 varicocèles droites. L'incidence globale des complications postopératoires était significativement plus élevée chez les patients ayant subi la chirurgie ouverte [160].

Dans une étude rétrospective comparant la chirurgie laparoscopique versus la sclérothérapie antérograde, May et al ont rapporté un taux d'échec plus élevé avec la sclérothérapie antérograde (16 %) par rapport au traitement laparoscopique (5 %).

Bien que le temps de la procédure et la durée du séjour post-opératoire étaient comparables, le traitement laparoscopique a un taux de complications (13 % contre 5%) nettement plus élevé, l'hydrocèle était la plus courante (11 %) [161].

Dans une autre étude rétrospective menée par Beutner et al comparant la laparoscopie, la sclérothérapie rétrograde et antérograde, les complications étaient respectivement 15 %, 5 % et 9 %. L'hydrocèle était la complication la plus fréquente avec l'approche laparoscopique. L'orchiépididymite était la complication la plus fréquente pour la sclérotherapie antérograde et rétrograde. Ceci est conforme avec nos résultats : l'hydrocèle a été retrouvée chez 10 % des patients du groupe 1, et

l'orchi-épididymite chez 33,33 % des patients du groupe 2.

Néanmoins le taux de récidive était plus faible avec le traitement coelioscopique (5 % vs16 % avec antérograde et 19% avec la sclérothérapie rétrograde) [162].

Un taux plus élevé de complications, ainsi qu'un coût plus élevé étaient associés à la laparoscopie par rapport à la sclérothérapie antérograde, ont été signalés dans une autre étude prospective [163].

Dans une étude prospective randomisée comparant la chirurgie inguinale ouverte réalisée sous anesthésie locale avec une loupe grossissante 3,5x et la sclérothérapie antérograde pour le traitement de la varicocèle du côté gauche, Zucchi et al ont rapporté que bien que les deux traitements ont donné des complications similaires et les mêmes taux de récidives, la sclérothérapie antérograde est une procédure plus rapide (25 vs 42 min), avec récupération d'une activité normale plus rapide (1 jour vs 3,5 jours). Les taux de récidive étaient similaires entre ces 2 approches [164].

Une méta-analyse a examiné les diverses techniques de traitement de la varicocèle y compris l'embolisation. Sur une période de 20 ans, les auteurs ont identifié 3319 hommes qui ont subi un traitement chirurgical et 314 hommes qui ont subi une embolisation, pour des varicocèles cliniques et infertilité masculine. Il y avait 108 échecs dans le groupe chirurgie, pour un taux d'échec chirurgical de 3,25 %. Il y a eu 41 défaillances techniques dans le groupe d'embolisation, pour un taux d'échec de 13,05 %. Ces chiffres sont souvent utilisés pour justifier l'avantage de la cure chirurgicale sur l'embolisation dans la prise en charge des hommes infertiles [165].

Une méta-analyse récente a évalué l'efficacité de 10 méthodes de traitement de la varicocèle. Vingt-trois études étaient incluses concernant la formation

d’hydrocèle. Il n'y avait pas de formation d’hydrocèle rapportée avec la microchirurgie inguinale selon deux études. L'incidence de l'hydrocèle après sclérothérapie rétrograde a été signalée dans une seule étude. La sclérothérapie antérograde et la microchirurgie subinguinale ont été associées avec le risque le plus faible de formation d’hydrocèle [4].

Le taux de complications globales était plus faible pour la microchirurgie inguinale par rapport à la chirurgie ouverte rétropéritonéale, suivie par la microchirurgie subinguinale [4].

Bien qu'il y a une tendance de risque de complications relativement faibles pour la sclérothérapie antérograde, son taux d'échec n’est pas négligeable [4].

Les récidives de la varicocèle étaient significativement plus faibles après microchirurgie inguinale et subinguinale par rapport à la chirurgie ouverte rétropéritonéale. Mais Il n'y avait pas de différence significative entre divers autres traitements et l’approche rétropéritonéale [4].

Dans notre série l’embolisation était nettement avantageuse, en ce qui concerne la durée opératoire (26,5 min vs 41,3min soit p=0,001), la durée d’hopitalisation (1 vs 2,87 soit p=0,001) et le délai de reprise d’activité (1,2 vs 14,23 soit p=0,001) qui étaient significativement plus courts dans le groupe 2 par rapport au groupe 1 ainsi que l’absence de survenue d’hydrocèle chez le groupe 2. Par ailleurs, le taux de succès était inférieur à celui de la chirurgie.

Série	Nombre de patients	Type de traitement	Succès (%)
Khouni et al 2011[3]	128	C. Retropéritonéale Haute	78,6%
		Cœlioscopie	80,5%
		S. Antérograde	84,4%
Diamond et al 2009 [105]	92	Palomo	93%
		Ivanissevich	69%
		Microchirurgie	88%
		Cœlioscopie	100%
Lenox et Garden 1998 [166]	100	Chirurgie ouverte	70%
		Embolisation	89%-95%
		Cœlioscopie	89%-95%
Abdulmaaboud 1998 [160]	301	Cœlioscopie	Np
		Embolisation	82,8%
		Chirurgie ouverte	Np
Sauller 2002 [167]	69	S. Antérograde	88,9%
		Cœlioscopie	82,9%
Bechara et al 2009 [168]	84	Embolisation	95%
		Cœlioscopie	100%.
Notre série	60	Chirurgie	100%
		Embolisation	90%

Tableau 6 : Succès selon les différentes techniques.

Série	Nombre de patients	Type de traitement	Temps cure unilatérale (min)	Temps cure bilatérale (min)
Khouni et al 2011 [3]	128	C. Retropéritonéale Haute	48.5	_
		Cœlioscopie	67.6	_
		S. Antérograde	27	_
Shiarishi et al 2012 [88]	307	C. Retropéritonéale Haute	29.1± 4.4	_
		C. Subinguinale	63.7± 8.3	_
		C. Inguinale	51.8± 6.3	_
Beutner 2007 [162]	314	Cœlioscopie	36.4 ±10.0	_
		S. Antérograde	33.6± 13.2	_
		E. Rétrograde	34.8± 7.5	_
Abdulmaaboud Et al 1998 [160]	301	C. Ouverte	22 ±8	41± 10
		E. Rétrograde	59 ±14	109± 21
		Cœlioscopie	35 ±11	51 ±13
Sun et al 2011 [169]	153	C. Inguinale	_	66.51 ± 7.75
		C. Retropéritonéale Haute	_	59.86 ± 8.45
		Cœlioscopie	_	41.12 ± 6.46
Bechara et al 2009 [168]	84	Cœlioscopie	49 ± 21	67 ± 26
		Cœlioscopie	34 ± 14	57 ± 35
Notre série	60	Chirurgie	41,3	_
		Embolisation	26,5	_

Tableau 7 : Temps opératoire selon les différentes techniques.

Série	Nombre de patients	Type de traitement	Séjour hospitalier	Délai de Reprise d'activité normale
Khouni et al 2011 [3]	128	C. retropéritonéale Haute	1,8	_
		Coelioscopie	1,5	_
		S.antérogrgrade	1	_
Bebars et al 2000 [170]	193	Coelioscopie	1, 3	3-7
		Palomo	3,5	7-14
Beutner 2007 [162]	314	Coelioscopie	2.2± 0.8	_
		S. antérogrgrade	2.1 ±1.3	_
		E. rétrograde	1.7 ±1.2	_
Abdulmaaboud Et al 1998 [160]	301	C. ouverte	_	8 ±4
		E. rétrograde	_	1
		Coelioscopie	_	3± 2.3
Sun et al 2011 [169]	153	C. Inguinale	3.96 ±1.27	-
		C. retroperitoneal	4.16 ±1.32	-
		Coelioscopie	2.04 ±1.25	-
Bechara et al 2009 [168]	84	Laparoscopie	1.9	_
		Embolisation	0.6	_
Zucchi et al 2005 [164]	64	C. Inguinale	0	3-4
		Embolisation	0	1
Notre série	30	Chirurgie	2,87	14,23
		Embolisation	1	1,2

Tableau 8 : Durée d'hospitalisation et de reprise d'activité selon les différentes études.

Série	Nombre de patients	Type de traitement	Hydrocèle
Khouni et al 2011 [3]	128	Chirurgie à ciel ouvert par voie rétro-péritonéal haut	14,3%
		Cœlioscopie	29,3%
		Sclérothérapie antérograde	6,7%
Watanabe et al 2005 [80]	144	Laparoscopie	3,3%
		Palomo	10%
Beutner 2007 [162]	314	Cœlioscopie	13.8%
		Sclérothérapie antérograde	0%
		Embolisation rétrograde	1.4%
Abdulmaaboud Et al 1998 [160]	301	Chirurgie ouverte	5.8%
		Embolisation rétrograde	0%
		Cœlioscopie	0%
Riccabona et al [112]	128	Cœlioscopie	5%
		Palomo classique	13%
		Palomo Modifié	0%
		Inguinal avec préservation de l'artére	0%
Cayan 2009 [165]	4473	Palomo classique	8.24%
		Microchirurgie	0.44%
		Cœlioscopie	2.84%
		Ivannisivich	7.3%
Lenox et Garden 1998 [166]	100	Chirurgie ouverte	25%
		Embolisation	0%
		Cœlioscopie	12%
Notre série	60	Chirurgie	10%
		Embolisation	0%

Tableau 9 : Survenue d'hydrocèle en postopératoire selon les différentes études.

Avec l'augmentation des coûts des soins de santé, l'efficacité économique des différentes modalités du traitement est devenue une préoccupation majeure. A ce jour, il existe très peu d'études comparant les différentes méthodes de correction chirurgicale entre elles et / ou l'embolisation.

Bach et al ont suggéré que l'embolisation percutanée est moins coûteuse que la ligature chirurgicale de la varicocèle [171].

Dewire et al indiquent que les coûts des deux procédures sont comparables. L'avantage financier potentiel pour les patients subissant une embolisation percutanée par rapport à ceux traités chirurgicalement réside dans le plus court temps de récupération de la pleine activité, puisque la majorité des patients traités par embolisation retournent au travail en 48 heures [172].

Selon Ficarra, la sclérothérapie antérograde est le premier choix économique dans le traitement de la varicocèle unilatérale et bilatérale [173].

Une étude canadienne récente a analysé d'une manière approfondie le rapport coût-efficacité des différentes approches chirurgicales disponibles (voie rétrperitoneale et laparoscopique exclues) pour corriger la varicocèle associée à l'infertilité masculine.

Les coûts hospitaliers ont inclu l'utilisation du bloc opératoire, le personnel, le matériel à usage unique, l'utilisation de la salle de réveil post-anesthésique et les médicaments utilisés à l'hôpital. Les frais du chirurgien, du radiologue et d'anesthésiste. Toutes les procédures ont été considérées comme externes ne nécessitant pas d'hospitalisation. Le coût du microscope opératoire n'a pas été jugé, car il est généralement disponible dans la plupart des institutions. Les coûts indirects incluaient la consultation externe, les analgésiques couramment prescrits et la perte de productivité liée à la santé a été calculée ou coût social : le temps moyen d'arrêt du travail multiplié par le salaire horaire moyen de l'homme canadien.

Les coûts de prise en charge de l'hydrocèle post opératoire ont été calculés en utilisant des méthodologies similaires [174].

La technique microchirugicale était la technique la plus efficace avec des niveaux acceptables du coût. Le traitement primitif par la chirurgie classique était l'approche la moins coûteuse, mais elle était la moins efficace. Le traitement primaire avec embolisation était la stratégie la moins rentable.

En tant que tel, la microchirurgie est le traitement préféré pour la gestion de la varicocèle. Le traitement avec l'embolisation percutanée était l'approche la moins rentable et, en tant que telle, elle est mieux réservée au cas d'échec chirurgical [174].

	Chirurgie ouverte	Microchirurgie
Coût hospitalier	1184$	1723,80$
Frais du chirurgien	206,87$	206,87$
Frais d'anesthésie	226,82$	317,54$
Coût total	1617, 39$	2248,21$

	Embolisation
Coût hospitalier	1922,07$
Frais du radiologue	317,40$
Frais d'anesthésie	0$
Coût total	2225,34$

Tableau10: Les estimations de coûts pour les différentes techniques en dollar américain [174].

Dans notre série, le coût total des honoraires des interventions pour les patients sans couverture sanitaire est comme suit :

- La chirurgie ouverte : 2400 dirhams.
- La chirurgie coelioscopique : 3180 dirhams.
- Et l'embolisation ses honoraires s'élèvent à 4000 dirhams, on note que le produit est acheté par les malades, il coûte 20 Euros. Une boite contient 5 flacons, pour traiter un malade, on utilise seulement 2 flacons.

	Embolisation radiologique	Cœlioscopie	Rétrpéritonéale	Inguinale	Microchirurgie subinguinale	Sclérothér-Apie Ant
Potentielle Mortalité	Allergie Embolie	Plaie digestive Ou de gros vaisseau	Non	Non	Non	Allergie Embolie
Atrophie Testiculaire	Non	Non	Potentielle	Potentielle	Potentielle	Potentielle
Hydrocèle	<5%	12%	5-7%	3-30%	<5%	5%
Hématome Scrotale	Non	Non	Non	Potentiel	10%	Potentiel
Récidive	++	+++	+++	+	+	+++

	Embolisation Radiologique	Cœlioscopie	Rétrpéritonéale	Inguinale	Microchirurgie subinguinale	Sclérothér-apie antérograde
Echec	5%	5-15%	15-25%	5-15%	1-5%	7,5%
Phlébographie	Oui	Non	Possible	Non	Non	Oui
AG/ALR	Non	Oui	Oui	Oui	Oui	Oui
Durée hôpital	4h	24-48h	24-48h	24-48h	24-48h	6h
Arrêt du travail	24h	7j	7j	7j	7j	24h

Tableau11: comparaison des différentes techniques (Goldstein Cambell's urology) [18].

VI. Effet du traitement de la varicocèle sur la taille testiculaire :

L'hypotrophie testiculaire est une des conséquences reconnues de la varicocèle chez l'adolescent et l'adulte. Le traitement de la varicocèle permet d'obtenir un rattrapage de croissance du testicule atteint, et prévient la survenue d'une atrophie testiculaire. L'augmentation du volume testiculaire après traitement de la varicocèle a été rapportée chez les adolescents, mais ceci est moins prouvé chez les adultes.

Kass et Belman ont été les premiers à montrer une réversibilité de l'hypotrophie testiculaire [67]. Cette réversibilité a été largement rapportée dans des études ultérieures, tant chez l'adolescent que chez l'adulte [175-179].

Dans une étude réalisée ente 1996 à 2011 sur quatre-vingt-deux adolescents avec hypotrophie testiculaire opérés par laparoscopie pour une varicocèle idiopathique unilatérale, une augmentation significative du volume des testicules hypotrophiques a été rapportée chez 83,8 % des sujets [180].

Zucchi et coll ont montré une augmentation importante du volume des testicules après le traitement de la varicocèle par chirurgie et par sclérothérapie [181].

Cependant, Papanikolalou et coll ont réalisé une étude sur des hommes adultes. Les résultats suggèrent que le traitement de la varicocèle chez l'adulte ne conduit pas à une augmentation significative du volume des testicules à une moyenne de 7mois après réparation avec des mesures précises [182].

Une étude menée chez l'adulte a montré une augmentation du volume testiculaire gauche après traitement de la varicocèle, mais aucune augmentation significative n'a été signalée dans les cas de varicocèle droite [183].

Cependant, l'œdème testiculaire après interruption du drainage lymphatique peut également être responsable d'une augmentation du volume testiculaire. Ainsi, il est fortement recommandé de mesurer la taille des testicules bilatérale après une période de temps durant laquelle l'œdème et le gonflement ont progressivement disparu. [184, 185].

VII. Effet du traitement de la varicocèle sur la fertilité :

L'infertilité se définit par l'incapacité d'un couple à concevoir après 12 mois de rapports sexuels sans contraception. Elle affecte environ 15 % de la population. Parmi ces couples, 50 % des cas semblent être dûs à des facteurs reproducteurs femelles seuls, 30 % secondaires au facteur mâle seul, et environ 20 % avec une contribution des deux partenaires. La varicocèle est la cause la plus fréquente de l'infertilité masculine, avec une prévalence de 19 à 41% des hommes souffrant d'infertilité primaire et de 45 à 81% des hommes souffrant d'infertilité secondaire [186, 187].

L'incrimination de la varicocèle dans l'infertilité secondaire pourrait s'expliquer par une détérioration progressive des paramètres spermatiques, aggravée par la baisse connue de la fécondité avec l'âge des couples dans une population générale. Ainsi, une paternité antérieure ne saurait être synonyme d'une résistance des cellules germinales aux effets délétères d'une varicocèle déjà présente [187].

Dans notre série on a noté une amélioration des paramètres du sperme chez les 2 groupes mais qui n'est pas statistiquement significative. Plusieurs raisons peuvent être mises en avant pour expliquer l'absence de signification des résultats :

- Manque de puissance de l'étude, les spermogrammes avant et après le traitement n'ont pu être comparés que chez 21 parmi 60 patients.
- les spermogrammes n'ont pas été tous réalisés dans le même laboratoire, impliquant de probables disparités dans les méthodes d'analyse.
- Des patients ayant initialement un spermogramme normal, ont été inclus.

Toutefois les résultats obtenus vont dans le sens de nombreuses études et méta analyses publiées dans la littérature :

Nilsson et al ont publié le premier essai contrôlé randomisé sur la varicocèle en 1979. 86 hommes souffrant de varicocèles cliniques et d'infertilité, ont été randomisés : des patients traités par la technique de Palomo et des patients n'ayant bénéficié d'aucun traitement. Les hommes ont été suivis pendant 6 mois. Aucune différence entre les analyses de sperme pré- et postopératoires n'a été observée lorsque l'on compare le groupe de traitement au groupe de contrôle, et aucune différence dans les taux de grossesse n'a été détectée [188].

Breznik et al ont mené une étude prospective à propos de 96 hommes infertiles randomisés pour groupe de contrôle ou groupe de patients ayant bénéficié d'un traitement par divers moyens (chirurgie, sclérothérapie, ou embolisation). Aucune différence significative dans les paramètres du sperme ou les taux de grossesse n'a été notée entre les groupes de traitement et de contrôle [189].

Yamamoto et al avaient suggéré dans leur étude prospective randomisée en 1996 que le traitement des varicocèles infracliniques n'apportait pas de bénéfice en terme de fertilité. Ceci a été repris et confirmé lors des recommandations ultérieures [191- 193].

L'étude publiée par Madgar et al, a démontré des améliorations significatives de la concentration du sperme, de la mobilité et de la morphologie avec un taux significativement élevé de la grossesse dans les 12 mois après la chirurgie (60 % traités par la technique de Palomo contre 10 % chez le groupe témoin) [194].

Dans une étude récente, on a évalué le rôle de la sclérothérapie scrotale antérograde dans le traitement de la varicocèle chez 59 hommes infertiles présentant une oligo-asthéno-tératozoospermie (OAT) sévère. Après un temps moyen de 34,8 ± 3,2 mois de suivi, une amélioration significative a été notée dans la concentration moyenne, la mobilité et la morphologie des spermatozoïdes chez

36 patients (61%). La grossesse spontanée est survenue chez neuf couples (15%) [195].

Prasivoravong et al ont montré que le traitement d'une varicocèle gauche manifestée cliniquement, par embolisation chez des hommes présentant des paramètres anormaux au spermogramme, était associé à une amélioration significative des paramètres du sperme, y compris la morphologie des spermatozoïdes [196].

En effet la considération du traitement de la varicocèle comme un traitement de l'infertilité est généralement moins claire. Plusieurs points importants doivent également être envisagés, y compris l'âge de la partenaire, la période pendant laquelle le couple n'a pas réussi à concevoir. Un autre point important à expliquer au couple, que la grossesse n'est pas immédiatement obtenue après le traitement varicocèle. Le temps moyen pour l'amélioration du sperme et la survenue de grossesse spontanée après la cure de la varicocèle est d'environ cinq à sept mois, respectivement [197, 198].

Cependant, l'étiologie de l'infertilité est particulièrement incertaine chez les hommes dont les paramètres du sperme ne s'améliorent pas de manière significative ou ne pouvant pas obtenir une grossesse après le traitement de la varicocèle. Une clé pour résoudre ce problème consiste à évaluer les variables de pronostic favorable afin d'identifier les patients qui pourraient bénéficier d'un traitement (tableau12) [187].

Le chromosome Y joue un rôle critique dans la régulation de la spermatogenèse. Par conséquent, les microdélétions du chromosome Y constituent un autre facteur incriminé dans la non amélioration des paramètres du sperme après la cure de la varicocèle. L'incidence des microdélétions du chromosome Y chez les hommes infertiles avec une varicocèle est d'environ 3 % [199].

Facteurs de bon pronostic	Facteurs mauvais pronostic
Varicocèle grade 3	Varicocèle subclinique
FSH normale *	Présence de microdélétion du chromosome y
Mobilité totale >60 % *	Atrophie testiculaire *
Nombre des spermatozoïdes mobiles >5.10^6 *	Nombre des spermatozoïdes mobiles < 20.10^6 **

* avant le traitement ** après le traitement

Tableau 12: Facteurs prédictifs des résultats du traitement de la varicocèle chez les patients infertiles [187].

La varicocèle chez les hommes infertiles est généralement associée à un dysfonctionnement des cellules de Leydig et à un hypogonadisme. Il a été démontré que la cure de la varicocèle augmente d'une manière significative le taux de testostérone sérique chez les hommes atteints d'hypogonadisme et d'infertilité [184, 200].

Certains ont noté une amélioration significative de la concentration sérique de l'inhibine B après traitement de la varicocèle et ont conclu que la combinaison de ce marqueur endocrinien avec un spermogramme pourrait être un guide efficace à l'effet de varicocélectomie sur la spermatogenèse [201, 202].

- **Effet du traitement sur les paramètres du sperme :**

Une multitude d'études ont été publiées illustrant l'amélioration de la numération, la mobilité et la morphologie des spermatozoïdes après cure de la varicocèle.

❖ Effet du traitement sur la concentration des spermatozoïdes :

En 1994, Schlesinger a identifié 16 études impliquant 1077 patients traités. Douze des 16 études ont montré une amélioration statistiquement significative de la concentration du sperme après l'opération [203].

Des études ultérieures ont publié des preuves à l'appui que les hommes avec oligospermie sévère (moins de 5 millions / ml) sont moins susceptibles d'avoir des améliorations dans les paramètres du sperme [204- 206].

❖ Effet du traitement sur La mobilité des spermatozoïdes :

Boman et al ont rapporté dans une étude rétrospective de 118 hommes infertiles dont 69 qui ont subi un traitement par la voie microchirurgiclae et 49 qui ont choisi de ne subir aucun traitement. Ils ont conclu que le traitement de la varicocèle a entraîné une augmentation significative du nombre total des spermatozoïdes mobiles [207].

Deux autres études ont montré que le traitement de la varicocèle est associée à une augmentation significative de la motilité [208, 209].

❖ Effet du traitement sur La morphologie des spermatozoïdes :

Vazquez-Levin et al ont publié le premier rapport d'améliorations de la morphologie des spermatozoïdes après une varicocélectomie microchirurgicale [210].

D'autres chercheurs ont rapporté une augmentation significative du pourcentage de spermatozoïdes avec une morphologie normale [150, 211].

En revanche, Gazzera et al n'ont pas observé de différences significatives dans la morphologie des spermatozoïdes [212].

Des données récente ont démontré que les patients avec une concentration normale des spermatozoïdes en préopératoire ne montrent pas d'amélioration significative de la morphologie. Le seul avantage de la chirurgie est l'amélioration de la mobilité des spermatozoïdes [213].

❖ Effet du traitement chez les patients présentant une azoospermie :

De façon surprenante, il a été rapporté que le traitement de la varicocèle permet d'obtenir la production d'une faible quantité de spermatozoïdes mobiles dans l'éjaculat des patients ayant initialement une azoospermie non obstructive due à une hypo spermatogenèse ou à un arrêt de maturation [23].

Les conclusions de la méta-analyse réalisée en 2011 par Schlegel et Golstein sur l'effet du traitement chez des hommes présentant une azoospermie non obstructive vont dans le même sens [214].

- **Effet du traitement de la varicocèle sur le taux de grossesse spontanée :**

La Collaboration Cochrane a effectué une méta-analyse pour évaluer les effets de la varicocèle sur le taux de grossesse depuis 2001. Ils ont montré de façon constante qu'il n'y a pas d'effet bénéfique du traitement de la varicocèle sur les chances d'un couple à mener une conception [215- 218]. Toutefois, cette conclusion a été critiquée par plusieurs chercheurs, parce que certains essais contrôlés randomisés ont inclu des hommes avec varicocèles subcliniques ou des spermogrammes normaux, et d'autres avaient des taux d'abandon importants après la randomisation.

La dernière méta-analyse menée par la collaboration Cochrane a suggéré que le traitement de la varicocèle chez les hommes avec hypofertilité inexpliquée peut améliorer les chances de grossesse du couple [219].

- **Études comparatives de diverses options du traitement et leurs effets sur la fertilité :**

Yavetz et al ont noté une amélioration plus élevée de la qualité du sperme après traitement par l'approche subinguinale par rapport à l'approche de l'embolisation et à l'approche inguinale (des améliorations significatives dans la concentration, la motilité et la morphologie a six mois) [220]. Sayfan et al ont également noté une amélioration des paramètres du sperme en post-opératoire dans l'approche de chirurgie ouverte par rapport à l'embolisation [221].

Baazeem et al, dans une méta-analyse similaire, utilisant l'embolisation radiologique ainsi que le traitement chirurgical de la varicocèle. Ils ont analysé la concentration du sperme (22 études), la mobilité totale (17 études), et la mobilité progressive (5 études) avant et après traitement de la varicocèle. Elles ont conclus une amélioration de la concentration des spermatozoïdes : 12,32 × 10 6 / ml (IC 95%, 9,45 à 15,19; p <0,0001), ainsi qu'une amélioration de la mobilité progressive et totale qui étaient respectivement : 10,86% (IC 95%, 7,07 à 14,65; p <0,0001) et 9,69% (IC 95%, 4,86 à 14,52; p = 0,003) [222].

Barbalias et al ont publié un essai comparant les trois techniques chirurgicales à l'embolisation et ont rapporté des améliorations dans la concentration du sperme pour les quatre groupes, mais une augmentation significative de la mobilité pour seulement les approches inguinale et subinguinale [223].

- **Le traitement de la varicocèle et la procréation médicalement assistée :**

Le traitement de la varicocèle permet, dans la plupart des cas, la préservation, voire même la restauration d'une fertilité normale et permanente.

Par opposition, la PMA, ne vise pas à traiter la cause de l'infertilité, et elle exige une nouvelle tentative pour chaque désir d'enfant. D'autant plus, l'altération progressive des paramètres spermatiques; rend cette approche, considérée comme palliative, encore plus difficile ultérieurement.

Chez les patients azoospermiques, le traitement de la varicocèle permettrait d'obtenir des spermatozoïdes mobiles dans l'éjaculat, avec un taux qui arrive jusqu'à 55 % dans certaines études. Ainsi, la présence de spermatozoïdes dans l'éjaculat permettrait la réalisation d'une ICSI, voire même une FIV sans recourir aux moyens invasifs de prélèvement chirurgical des spermatozoïdes épididymaire ou testiculaire. Par ailleurs, la micro-injection de spermatozoïdes matures présents dans l'éjaculat s'accompagne d'un taux de grossesse nettement meilleur que celui réalisé avec des gamètes immatures prélevés à partir de l'épididyme ou de la pulpe testiculaire [224].

CONCLUSIONS

Le meilleur traitement de la varicocèle primitive, est celui qui induit le moins d'atrophie testiculaire, d'hydrocèle, de phlébite scrotale où épididymite, tout en assurant le meilleur résultat sur la disparition ou l'atténuation de la varicocèle, suivi d'une bonne progression de la taille du testicule, et amélioration du spermogramme et un bon taux de paternité.

Les techniques de ligature vasculaire par voie laparoscopique sont séduisantes par leur facilité d'exécution, l'agression pariétale mineure surtout pour la cure de la varicocèle bilatérale et des résultats équivalents à ceux obtenus jusqu'à présent en chirurgie ouverte. Cette dernière demeure le traitement de référence de la varicocèle idiopathique.

La technique microchirurgicale subinguinale est, pour plusieurs auteurs, la technique la plus efficace avec moins de risques de récidive et de complications postopératoires en respectant les éléments vasculaires et lymphatiques grâce aux procédés de grossissement utilisés.

Les techniques d'embolisation par cathétérisme de la veine spermatique sont réalisables sous anesthésie locale et permettent une étude de l'anatomie de la veine spermatique et la recherche et traitement des collatérals. Cependant les échecs de cette technique sont plus fréquents et elle a des taux de récidive plus élevés qui nécessitent parfois une réintervention.

Les avis restent très contradictoires. Il n'y a pas de méthode thérapeutique idéale, ne faisant prendre aucun risque sur la vitalité du testicule, et offrant un bon résultat dans près de 100 % des cas.

Le geste le plus simple, le moins agressif et le moins cher, aura dans les prochaines années la préférence de tous.

RESUMES

Résumé :

Mots clés : Varicocèle – Traitement – Chirurgie – Embolisation – Adulte.

La varicocèle est une dilatation des veines du plexus pampiniforme secondaire à un dysfonctionnement valvulaire. Elle s'observe souvent chez le sujet jeune avec prédilection du côté gauche. Le diagnostic de la varicocèle est essentiellement clinique. Il peut être complété par des explorations paracliniques, notamment l'échographie et l'écho-doppler, qui permettent de confirmer le diagnostic en cas de doute, et d'évaluer son retentissement sur le testicule.

La varicocèle peut avoir une nocivité sur la spermatogenèse, objectivée par le spermogramme.

Le traitement s'impose en cas de douleur, d'infertilité ou d'hypotrophie testiculaire.

Les méthodes thérapeutiques visent à interrompre le reflux sanguin soit par embolisation: sous radioscopie qui consiste à positionner par voie veineuse rétrograde un dispositif qui obstrue la veine spermatique et empêche le reflux sanguin. La voie antérograde est aussi possible, ou par ligature de la veine spermatique par chirurgie ouverte ou par cœlioscopie.

Ce travail est basé sur une étude rétrospective, qui porte sur 60 patients traités pour varicocèle, pris en charge à l'Hôpital Militaire Moulay Ismail de Meknès, Maroc.

Les malades ont été randomisés en deux groupes, chaque groupe inclus 30 patients :

- Le 1er groupe a été traité par chirurgie ouverte ou par cœlioscopie, l'âge moyen de ce groupe était de 32,13 ans.

- Le 2ème groupe a été traité par embolisation, avec une moyenne d'âge de 26,63 ans.

L'étape opératoire (le type d'anesthésie, la durée opératoire, complication lors de l'intervention), la période postopératoire (durée d'hospitalisation, le suivi postopératoire), le taux de récidive, l'effet du traitement sur la fertilité ont été comparés chez les deux groupes.

La chirurgie a un taux de succès supérieur à celui de l'embolisation. Par ailleurs l'embolisation offre de nombreux avantages en termes du temps opératoire, la durée d'hospitalisation, le délai de reprise d'activité normale, et l'absence de survenue d'hydrocèle.

La récidive a été retrouvée chez 4 patients du groupe 1, et chez 2 patients du groupe 2.

Dans les 2 groupes on a noté une amélioration des paramètres spermatiques, la grossesse est survenue chez un couple du groupe 2, et quatre couples du groupe 1.

Ces deux méthodes de traitement sont efficaces dans le traitement de la varicocèle idiopathique, néanmoins, l'embolisation est une technique plus rapide, moins invasive, avec une faible morbidité postopératoire.

ABSTRACT

Keywords: Varicocele – Treatment – Surgery – Embolization – Adult.

Varicocele is a dilated veins pampiniform plexus secondary to valvular dysfunction. It is often seen in young subjects with predilection on the left.The diagnosis of varicocele is essentially clinical. It can be supplemented by paraclinical investigations, including ultrasound and Doppler ultrasound, which can confirm the diagnosis in case of doubt, and to assess its impact on the testicle.

Varicocele may have harmful effects on spermatogenesis, objectified by semen analysis.

The treatment is necessary in case of pain, infertility or testicular hypotrophy.

Therapeutic methods are intended to interrupt the backflow of blood by:

Embolization: using fluoroscopy and positioning by retrograde venous a means blocking the spermatic vein and prevents blood backflow. The anterograde is also possible, or by ligation of the spermatic vein either by open surgery or by laparoscopy.

This work is based on a retrospective study involving 60 patients treated for varicocele, supported at the Military Hospital Moulay Ismail in Meknes, Morocco.

The patients were randomized into two groups, each group included 30 patients:

- The first group was treated by open surgery or by laparoscopy; the average age of this group was 32.13 years.

- The second group was treated by embolization, with an average age of 26.63 years.

The process step (the type of anesthesia, operative time, complications during surgery), postoperative period (hospital stay, postoperative follow-up), recurrence rate, the effect of treatment on fertility were compared in the two groups.

Surgery has higher success rate than the embolization. However embolization offers many advantages in terms of operating time, length of hospitalization, duration of resumption of normal activity, and the absence of occurrence of hydrocele.

Recurrence was found in 4 patients in group 1 and 2 patients in group 2.

In the 2 groups there was an improvement in sperm parameters, pregnancy occurred in a couple of Group 2, and four couples of Group 1.

These two treatment methods are effective in the treatment of idiopathic varicocele, however, embolization is a faster technique, less invasive, with low postoperative morbidity.

ملخص

كلمات البحث: دوالي الخصية - علاج - جراحة - الانصمام – البالغ

تعتبر القيلة الدوالية توسعا للأوردة ضفيرة البنية الشكلية الناتج عن خلل في صماماتها، تتمركز غالبا بالجهة اليسرى و تلاحظ عادة في سن الشباب. يكون التشخيص في غالب الأحيان عبر فحص سريري اعتيادي . يمكن الاستعا نة ببعض ا لفحوصات فوق السريرية بما في ذلك الفحص بالصدى والإ كودبلر اذ تمكن من تأكيد التشخيص في حالة الشك و من تقييم مدى تأثير الإصابة على الخصية

يمكن لدوالي الخصية أن يتسبب في أثر سلبي على تكوين الحيوانات المنوية، يتم تقييم مدى هذا التأثير عن طريق تحليل السائل المنوي.

يعد الألم والعقم و ضمور الخصية من دواعي العلاج.

تهدف الأساليب العلاجية لمنع رجوع الدم، وذلك عن طريق:

الانصمام تحت المراقبة الإشعاعية بطريقة رجعية وريدية وذلك بإدخال وشمة عبر الوريد المنوي التي تسده و تمنع رجوع الدم. يمكن استعمال الطريقة الأمامية أيضا، أو ربط الوريد المنوي عن طريق الجراحة المفتوحة أو عن طريق تنظير البطن.

ويستند هذا العمل على دراسة رجعية تشمل 60 مريضا عولجوا في مصلحة أمراض المسالك البولية بالمستشفى العسكري مولاي إسماعيل بمكناس بالمغرب.

تم اختيارهم بصورة عشوائية وقسموا إلى مجموعتين، شملت كل مجموعة 30 مريضا:

عولجت المجموعة الأولى عن طريق الجراحة المفتوحة أو عن طريق الجراحة التنظيرية وكان متوسط عمر هذه المجموعة 32.13 سنة

عولجت المجموعة الثانية عن طريق الانصمام وكان متوسط عمر هذه المجموعة سنة 26 ,63

لقد تمت مقارنة كل من : مرحلة العملية (نوع التخدير، مدة العملية، مضاعفات العملية)، مرحلة ما بعد العملية (مدة الاستشفاء، المتابعة ما بعد العملية)، نسبة عودة المرض و تأثير العلاج على الخصوبة.

العملية الجراحية لديها نسبة نجاح أعلى من الانصمام لكن الانصمام العديد من المزايا من حيث مدة العملية مدة الاستشفاء ، إعماله تحت التخدير الموضعي، مدة البقاء في المستشفى،

ومدة استئناف النشاط العادي، وعدم بروز كيس الماء حول الخصية.

تم حصول عودة القيلة لدى 4 مرضى في المجموعة الأولى و مريضين لدى المجموعة الثانية.

عاينا في كلتا المجموعتين تحسنا في متغيرات تحليل السائل المنوي، حدث حمل لدى زوجين في المجموعة 2 و لدى 4 أزواج في المجموعة 1.

كلتا الطريقتين العلاجيتين فعالاتين في علاج دوالي الخصية الأولية، ومع ذلك يظل الإنصمام التقنية الأكثر سرعة و الأقل توغلا مع قلة مضاعفات ما بعد العملية

BIBLIOGRAPHIE

1- Gueyes S, Fall P, Ndoye A, Daffé A, Af outou J, Diagne B. Influence de la cure chirurgicale de la varicocèle sur la qualité du sperme. Andrologie, 1999, 3: 376-379.

2- Fontaine E, Benoit G, Jardin A, Beurton D. la varicocèle de l'adolescent. Progrès en Urologie. 2000,10: 1099-1107.

3- Khouni H, Bouchiba N, Khelifa M, Ben Ali M, Sebai A, Dali M, Charfi M, Chouchene A, El Kateb F, Bouhaouala H, Balti M. Treatment of idiopathic varicocele: comparative study of Three techniques about 128 cases . La tunisie Medicale, 2011, 12: 929-934.

4- Wang J, Xia S, Liu Z, Tao L, Ge J, Xu C, Qiu J. Inguinal and subinguinal micro-varicocelectomy, the optimal surgical management of varicocele: a meta-analysis. Asian J Androl, 2015, 17: 74-80.

5- Dubin L, Amelar R. Varicocelectomy: 986 cases in a twelve-year study. Urology, 1977, 10: 446-9.

6- Gorelick J, Goldstein M.: Loss of fertility in men with varicocele. Fertil Steril, 1993, 59: 613-6.

7- Witt M, Lipshultz L. Varicocele: a progressive or static lesion?. Urology, 1993, 42: 541.

8- Risser W, Lipshultz L. Frequency of varicocele in black adolescents. J Adolesc Health Care, 1984, 5: 28-29.

9- Scaramuzza A, Tavana R, Marchi A. Varicoceles in young soccer players. Lancet, l996, 348: 1180-1181.

10- Becmeur F, Sauvage P. Faut -il traiter la varicocèle de l'adolescent ?. J Chir 1999, 136: 93-96.

11- Niedzielski J, Paduch D, Raczynski P. Assessment of adolescent varicocele. Pediatr Surg Int. 1997, 12: 410-413.

12- Larsen J. Embryologie humaine-développement du système urogénital. De boeck; 3éme édition, 2011.

13- Paturet G. Traité d'anatomie humaine - les veines. Masson; 1958.

14- Bailleul JP, Mauroy B. Anatomie du testicule, des voies spermatiques et des bourses EMC 1999.

15- Grégoire et Oberlin. Précis d'anatomie. Editions EMInter, 11éme édition, 2004.

16- Kamina P. Précis d'anatomie clinique. Maloine; 2005.

17- Bouchet A, Cuillert J. Anatomie, volume 4, abdomen, région rétro-péritonéale, le petit bassin, le périnée. SIMEP, 2éme édition, 1997.

18- Bigot JM, Tassart M, Le Blanche A. Traitement endovasculaire des varicocèles Encycl Méd Chir, Radiodiagnostic-Urologie-Gynécologie. 2003, 10: 34-450.

19- Gaudin J, Lefevre C, Person H, et al. The venous hilum of the testis and epididymis: anatomic aspect. Surg. Radiol. Anat. 1988, 10: 233-242.

20- Coolsaet B. The varicocele syndrome. Venography determining the optimal level for surgical management. J Urol. 1980, 124: 833-839.

21- Ahlberg N, Bartley D, Chidekel N, Fritjofsson A. Phlebography in varicocele scrott. Acta Radiol. 1976, 4: 517.

22- Tassart M; Khalil A; Boudghene F. Traitement radiologique endovasculaire des varicocèle. EMC- Radiologie et imagerie médicale-génito urinaire. 2014, volume 9, p: 3.

23- Muratorio C, Meunier M, Sonigo C, Massart P, Boitrelle F, Hugues J. Varicocèle et infertilité : où en sommes-nous en 2013 ?. Gynécologie Obstétrique et Fertilité. 2013, 41: 660-666.

24- Nyirday P, Miklos M, Laszlo P, Aron A, Attila P, Andras K, Agoston C. Laparoscopy in paediatric urology. Orvosi Hetilap. 1999, 140: 1403-6.

25- Alqahtani A, Yazbeck S, Dubois J, Garel L. Percutaneous embolization of varicocele in children: A canadien experience. JPS. 2002, 37: 783-78.

26- Braedel H, Steffens J, Ziegler M, Polsky M, Platt M. A possible ontogenic etiology for idiopathic left varicocele. J Urol. 1994, 15: 162-66.

27- Wolfish N, McLaine P, Martin D. Renal vein entrapment syndrome: frequency and diagnosis. Clin Nephrol. 1986, 26: 96-100.

28- Alshareef Z and al. Laparoscopic ligation of varicocels: an anatomically superior operation. Ann coll surg engl. 1993, 75: 345-348.

29- Coolsaet B. The varicocele syndrome: venography determining the optional level for surgical management. J Urol. 1980, 124: 833-839.

30- Schmitt M. Varicocèle conduite à tenir chez l'enfant ou l'adolescent. Andrologie .1992, 2: 79-8.

31- Bernât R, Navarro M, Rodriguez J , Guspi R, Bosch R. Leydig cell in idiopathic varicocele. Eur Urol .1990, 17: 257-26.

32- Pozza D, D'ottavio G, Masci P, Coia L, Zappavigna D. Left varicocele at puberty. Urology. 1983, 22: 271-274.

33- Huff D. Testicular histopathology in adolescent varicoceles. Society of Pediatric Urology. 1994.

34- Costabile R, Skoog S, Radowich M. Testicular volume assessment in the adolescent with a varicocele. J Urol.1992, 147: 1348-1350.

35- Centola G, Leek M, Cockett A. Relationship between testicular volume and presence of varicocele. Urology. 1987, 30: 479-481.

36- Cockett A, Takihara H, Cosentino M. The varicocele. Fertil Steril.1984, 41: 5-11.

37- Audry G, Tazi M. Bruezire J. Varicocele chez l'enfant et l'adolescent. Ann Urol .1986, 20: 355 - 359.

38- Steeno O, Knops J, Declrck L, Adimoelja A. Prevention of fertility disorders by detection and treatment of varicocele at school and college age. Andrologia, 197, 8: 47-53.

39- MacLeod J. Seminal cytology in the presence of varicocele. Fertil Steril 1965, 16: 735-57.

40- World Health Organization. The influence of varicocele on parameters of fertility in a large group of men presenting to infertility clinics. Fertil Steril 1992, 57: 1289-93.

41- Mori M, Bertolla R, Fraietta R, Ortiz V, Cedenho A. Does varicocele grade determine extent of alteration to spermatogenesis in adolescents? Fertil Steril 2008, 90: 1769-73.

42 - Diao B, Sy M, Fall B, Sow Y, Sarr A, Mohamed S, et al. Varicocèle et infertilité masculine. Andrologie. 2012, 22: 29-35.

43- Shiraishi K, Naito K. Involvement of vascular endothelial growth factor on spermatogenesis in testis with varicocele. Fertil Steril. 2008, 90: 1313-6.

44- Mieusset R. Températures et varicocèles. Andrologie. 2002, 12: 1 91-99.

45- Comhaire F, Kunnen M. Factors affecting the probability of conception after treatment of subfertile men with varicocele by transcatheter embolization with Bucrylate. Fertil Steril. 43: 781-786.

46- Caldamone A, Auburi A, Cockett A. The varicocele: elevated serotonin and infertility. J Urol. 1980, 123 : 683-685.

47- Averous M, Beurton D, Biserte J. Varicocèle de l'enfant et l'adolescent. Urologie pédiatrique, pathologie des bourses. 1997, p: 137- 150.

48- Amelar R, Dubin L. Right varicocelectomy in selected infertile patients who have failed to improve after previons left varicoceiectomy. Fertil Stéril. 1987, 47: 833.

49- Bigot J, Barret F, Henelon C. Phlebography of the right spermatic vein in varicoceles: recent advances in diagnosis and therapy. Springer-Verlay .1982, p: 59.

50- Aaberg A, Randal A, Vancaille T, Schussler W. Laparoscopic varicocele ligation: a new technique. Fert Steril. 1991, 56: 776-777.

51- Varleft F, Becmeur F, Gec I. Laparoscopic treatment of varicocele in children: Multicentric prospective study of 90 cases. Eur J Pediatr Surg. 2001, 11: 399-403.

52- Kacimi O, Bensalah J, Bahir L, Chikhaoui N. Apport de l'echo-doppler dans les. J Maroc Urol. 2007, 8: 18-21.

53- Lafont C, Tassart M. Imagerie du tractus génital chez l'homme infertile. Médecine thérapeutique/Médecine de la reproduction, gynécologie et endocrinologie. 2010, 3: 242-8.

54- Sarteschi L. Lo studio del varicocele con eco-color-Doppler. G Ital Ultrasonologia. 1993, 4: 43-49.

55- Battino et al. Diagnosis of varicocele by Doppler effect. J Mal Vasc.1989, 14(4): 339-342.

56- Lund L, Hahn-Pedersen J, Hljhus J, Bojsen-Mller F. Varicocele testis evaluated by CT-scanning Scand. J Urol Nephrol. 1997, 31(2): 179-182.

57- Geatti O, Gasparini D, Shapiro B. Comparison of Scintigraphy, Thermography, Ultrasound and Phlebography in Grading of Clinical Varicocele. J Nucl Med. 1991, 32(11): 2092-7.

58- Blefari F, Risi O, Pino P. Doppler color echography in varicocele -Arch Esp. Urol. 1992, 45: 545-547.

59- Hart R, Rushton H, Barry-Belmana. Intra operative spermatic venography during varicocele surgery in adolescents. J Urol. 1992, 148: 1514-1516.

60- Capasso P. Traitement endovasculaire des varicocèles et des varices utéro-ovariennes. Journal de radiologie.2000, 81: 1115-1124.

61- Bähren W, Lenz M, Porst H, Wierschin W. Side effects, complications and contraindications for percutaneous sclerotherapy of the internal spermatic vein in the treatment of idiopathic varicocele. Rofo. 1983, 138(2): 172-179.

62- Helfrich O, Renard B, Defasque B, Puech P, Lemaitre L, Rigot J, Villers A, Marcelli F. Tratamientos quirúrgicos y endovasculares del varicocele. EMC - Urología. 2014, 1: 41-450.

63- Lornage J. Gynécologie-Obstétrique pratique, N° 144, avril 2002; page: 10.

64- Benazzouz M, Essatara Y, El Sayegh H, Iken A, Benslimane L, Nouini Y, Impact de la varicocèle sur le volume testiculaire et les paramètres spermatiques. The Pan African Medical Journal. 2014, 19: 334.

65- Abderrahim F, Mostafa A, Hamdy A. Testicular morphology and function in varicocele patients: pre-operative and post-operative histopathology. Br J Urol 1993, 72: 643-7.

66- Johnsen S, Agger P. Quantitative evaluation of testicular biopsies before and after operation after varicocele. Fertil Steril. 1978, 29: 58-63.

67- Kasse J, Belman A. Reversal of testicular growth failure by varicocele ligation. J Urol. 1987, 137: 475-476.

68- Takihara H, Sakatoku J, Fujii M, Nasu T, Cosentmo M, Crokett A. Significance of testicular size measurement in andrology new orchiometer and its clinical application. Fertil Stéril. 1983, 39: 836.

69- Enquist E, Stein B, Sigman M. Laparoscopic versus subinguinal varicocelectomy: a comparative study. Fertil Steril. 1994, 61 (6): 104-96.

70- Cassidy D, Jarvi K, Grober E, Kirk L. Varicocele surgery or embolization: Which is better?. Can Urol Assoc J. 2012 Aug, 6(4): 266-268.

71- Chan P. Management options of varicoceles. Indian J Urol. 2011 Jan-Mar, 27(1): 65-73.

72- Choi W and Kim S. Current Issues in Varicocele Management: a Review. World J Mens Health. 2013 Apr, 31(1): 12-20.

73- Palomo A. Radical cure of varicocele by a new technique. Preliminary report. J Urol. 1949, 61: 604-607.

74- Lipshultz L, Howards S, Niederberger C. Infertility in the male. 4th ed. Cambridge (UK): Cambridge University Press. 2009.

75- Wein, Kavoussi, Novick, Partin, Peters. Campbell-Walsh Urology. 10th ed. Philadelphia (Pennsylvania): Saunders. 2012.

76- Bernardi R. Varicocele: résultats obtenus avec une technique personnelle dans 500 cas. Rev Med Asoc Argent. 1958, 72: 57-64.

77- Becmeur F. Quelle technique opératoire pour la cure de varicocèle chez l'adolescent ? Journal de pédiatrie et de puériculture. 2003, 16: 304-308.

78- Raheem O. Surgical management of adolescent varicocele: Systematic review of the world literature. Urol Ann. 2013 Jul-Sep, 5(3): 133-139.

79- Hopps C, Lemer M, Schlegel P, Goldstein M. Intraoperative varicocele anatomy: a microscopic study of the inguinal versus subinguinal approach. J Urol. 2003, 170: 2366-2374.

80- Watanabe M, Nagai A, Kusumi N, Tsuboi H, Nasu Y, Kumon H. Minimal invasiveness and effectivity of subinguinal microscopic varicocelectomy: a comparative study with retroperitoneal high and laparoscopic approaches. Int J Urol. 2005, 12(10): 892-8.

81- Chan P, Wright E, Goldstein M. Incidence and postoperative outcomes of accidental ligation of the artery during microsurgical varicocelectomy. J Urol. 2005, 173: 482-4.

82- Lima L, Domini M, Libri M. The varicocle in pediatric age: 207 cases treated with microsurgical technique. Eur J Pediatr Surg.1997, 7: 30-33.

83- Romeo C, Arena F, Impellizzeri P, Turiaco N, Sindona P, Gentile C. The treatment of varicocele in adolescents. Pediatr Med Chir. 1997,19: 277-282.

84- Nees S, Glassberg K. Observations on hydroceles following adolescent varicocelectomy. J Urol. 2011, 186: 2402-7.

85- Kim S, Jung H, Park K. Outcomes of microsurgical subinguinal varicocelectomy for painful varicoceles. J Androl. 2012, 33(5): 872-5.

86- Abdel-Maguid A, Othman I. Microsurgical and non-magnified subinguinal varicocelectomy for infertile men: a comparative study. Fertil Steril. 2010, 94 (7): 2600-3.

87- Pan F, Pan L, Zhang A et al. Comparison of two approaches in microsurgical varicocelectomy in Chinese infertile males. Urol Int. 2013, 90: 443-8.

88- Shiraishi K, Oka S, Ito H et al. Comparison of the results and complications of retroperitoneal, microsurgical subinguinal, and high inguinal approaches in the treatment of varicoceles. J Androl. 2012, 33: 1387-93.

89- Bulent A, Haluk S, Erkan E, Onder M. Duration of preoperative scrotal pain may predict the success of microsurgical varicocelectomy. International Braz J Urol. 2010, 36: 55-9.

90- Kbaier I, Binous MY, Attyaoui F, Nouira Y, Horchani A., Laparoscopic spermatic vessel ligation in the treatment of varicocele: report of 129 procedures. Ann Urol. 2002 Oct, 36(5): 329-33.

91- Brian A. Two Trocar Laparoscopic Varicocelectomy: Approach and Outcomes. JSLS. 2006, 10: 151- 154.

92- Manus M, Barqawi A, Meacham R, Furness P, Koyle M. Laparoscopic varicocele ligation: Are there advantages compared with the microscopic subinguinal approach? Urology. 2004, 64: 357- 360.

93- Diegidio P, Jhaveri K, Ghannam S, Pinkhasov R, Shabsigh R, Fisch H. Review of current varicocelectomy techniques and their outcomes. BJU Int. 2011 Oct, 108(7): 1157- 72.

94- Matsuda T, Horii Y, Higashi S, Oishi K, Takeuchi H, Yoshida 0. Laparoscopic varicocelectomy: a simple technique for clip ligation of the spermatic vessel. J Urol. 1992, 147: 636-8.

95- Liang Z, Guo J, Zhang H, Yang C, Pu J et al. Lymphatic Sparing Versus Lymphatic Non-Sparing Laparoscopic Varicocelectomy in Children and Adolescents: A Systematic Review and Meta-Analysis. Eur J Pediatr Surg. 2011, 21: 147-53.

96- Schwentner C, Radmayr C, Lunacek A, Gozzi C, Pinggera GM, Neururer R et al. Laparoscopic varicocele ligation in children and adolescents using isosulphan blue: A prospective randomized trial. BJU Int. 2006, 98: 861-5.

97- Kocvara R, Dvorácek J, Sedlácek J, Díte Z, Novák K. Lymphatic sparing laparoscopic varicocelectomy: A microsurgical repair. J Urol. 2005, 173: 1751-4.

98- Barot P, Neff M, Cantor B, Baig A, Geis P, Fleisher M. Laparoscopic varicocelectomy with lymphatic preservation using methylene blue dye. J Laparoendosc Adv Surg Tech A. 2004, 14: 183-5.

99- Chiarenza SF, D'Agostino S, Scarpa M, Fabbro M, Costa L, Musi L. Lymphography prior to laparoscopic Palomo varicocelectomy to prevent postoperative hydrocele. J Laparoendosc Adv Surg Tech A. 2006, 16: 394-6.

100- Golebiewski A, Krolak M, Komasara L, Czauderna P. Dye-assisted lymph vessels sparing laparoscopic varicocelectomy. J Laparoendosc Adv Surg Tech A. 2007, 17: 360-3.

101- D'Alessio A, Piro E, Beretta F, Brugnoni M, Marinoni F, Abati L. Lymphatic preservation using methylene blue dye during varicocele surgery: A single-center retrospective study. J Pediatr Urol. 2008, 4: 138-40.

102- Kaouk J, Palmer J. Single-port laparoscopic surgery: Initial experience in children for varicocelectomy. BJU Int. 2008, 102: 97-9.

103- Sasagawa I, Yazawa H, Suzuki Y, Tateno T, Takahashi Y, Nakada T. Laparoscopic varicocelectomy in adolescents using an ultrasonically activated scalpel. Arch Androl. 2000; 45: 91-4.

104- Manuel L, Varlet F. Varicocèle chez l'enfant Mise au point. Médecine thérapeutique / Pédiatrie. 2009; 12(1): 10-13.

105- Diamond et al. A decade's experience at children's hospital. B J U international. 2008. 104: 246 - 249.

106- Chouchane A, Menif A, Elkateb A, Becheikh M, Zenkri M, Hedi B. La varicocèle : coelioscopie versus chirurgie Tunisie Méd. 2001, 79 (04): 216-21.

107- Parrott T, Hewatt L. Ligation of the testicular artery and vein in adolescent varicocele. 1994, J Urol 152: 791- 793.

108- Okuyama A, Fujisue H, Matsui T, Doi Y, Takeyama M, Nakamura N, Namiki M, Fuijoka H, Matsuda M. Surgical repair of varicocele: effective treatment for subfertile men in a controlled study. Eur Urol. 1988, 14: 298-300

109- Huk J, Fryczkowski M, Bihun M, Polac R. Laparoscopic varicocele ligation. The comparative assessment of artery ligating and artery-preserving varicocelectomy. Wiad Lek. 2001, 54: 621-631

110- Salem H, Mostafa T. Preserved testicular artery at varicocele repair. Andrologia. 2009, 41(4): 241-5.

111- Esposito C , Monguzzi GL, Gonzalez-Sabin MA, Rubino R, Montinaro L, Papparella A, Amici G. Laparoscopic treatment of pediatric varicocele: a multicenter study of the italian society of video surgery in infancy. J Urol. 2000, 163(6): 1944- 6.

112- Riccabona M, Oswald J, Koen M, Lusuardi L, Radmayr C and Bartsch G. Optimizing the operative treatement of boys with varicocele: sequential comparaison of 4 techniques. American urological association. 2003, 169: 666- 668.

113- Ngwt et al. Laparoscopic varicocelectomy in pediatric patients. Urology 1995, 46: 121-123.

114- Kass E, Marcol B. Results of varicocele surgery in adolescents: a comparison of techniques. J Urol. 1992, 148: 694-696.

115- Gorenstein A, Katz S, Schiller M. Varicocele in children: to treat or not to treat. J Pediatr Surg. 1986, 21: 1046-1050.

116- Holdschneider A, Butenandt O, Schuster L. Operative therapy of varicocele in childhood. Z. Kinderchir.1978, 24: 252-256.

117- Kass E. Adolescent varicocele. Urol. Clin North Amer. 1995, 22: 151-159.

118- Reitelman C, Burbige K, Sawczuk I and Hensle T. Diagnosis and surgical correction of the pediatric varicocele. J Urol. 1987, 138: 1038-1040.

119- Jardin A. Varicocele. In Glenn's Urologic Surgery, Fifth edition, edited by S .D. Graham, Jr. Philadelphia, Lippincott-Raven, 1998. p: 507-511.

120- Humphery G, Najmaldin A. Laparoscopy in the management of pediatric varicoceles. J Ped Surg. 1997, 32: 1470-2.

121- Agarwal A, Deepinder F, Cocuzza M, Agarwal R, Short R, Sabanegh E, Marmar J. Efficacy of varicocelectomy in improving semen parameters: new meta-analytical approach. Urology. 2007, 70: 532- 538.

122- Marmar J, Agarwal A, Prabakaran S, Agarwal R, Short R, Benoff S, Thomas A. Reassessing the value of varicocelectomy as a treatment for male subfertility with a new meta-analysis. Fertil Steril. 2007, 88: 639- 648.

123- Nieschlag E, Hertle L, Fischedick A, Abshagen K, Behre HM. Update on treatment of varicocele: counseling as effective as occlusion of the vena spermatica. Hum Reprod.1998, 13: 2147-2150.

124- Heaton JP. Varicocelectomy, evidence-based medicine and fallibility. Eur Urol. 2006, 49: 217-219.

125- Pasqualotto F, Pasqualotto E. Reassessing the value of varicocelectomy as a treatment for male subfertility with a new meta-analysis. Fertil Steril. 2007. 88: 1710.

126- Kim H, Goldstein M. Adult varicocele. Curr Opin Urol. 2008, 18: 608-612.

127- Richardson I, Grotas A, Nagler H. Outcomes of varicocelectomy treatment: an updated critical analysis. Urol Clin North Am. 2008, 35: 191-209.

128- Lee R, Li P, Goldstein M. Simultaneous vasectomy and varicocelectomy: indications and technique. Urology. 2007, 70: 362- 365.

129- Zampieri N, Corroppolo M, Zuin V, Cervellione R, Ottolenghi A, Camoglio F. Longitudinal study of semen quality in adolescents with varicocele: to treat or not? Urology , 2007, 70: 989-993.

130- Wu A, Walsh T, Phonsombat S, Croughan M, Turek P. Bilateral but not unilateral testicular hypotrophy predicts for severe impairment of semen quality in men with varicocele undergoing infertility evaluation. Urology. 2008, 71: 1114- 1118.

131- Zampieri N, Zuin V, Corroppolo M, Chironi C, Cervellione R, Camoglio F. Varicocele and adolescents: Semen quality after 2 different laparoscopic procedures. J Androl. 2007, 28: 727-33.

132- Jardin A. Le traitement des varicocèles est toujours d'actualité. Andrologie. 2002, 12: 202-206.

133- Zaupa P, Mayr J, Höllwarth M. Antegrade scrotal sclerotherapy for treating primary varicocele in children. BJU Int 2006, 97: 809-12.

134- Minevich E, Wacksman J, Lewis A, Sheldon C. Inguinal microsurgical varicocelectomy in the adolescent: technique and preliminary results. J Urol. 1998, 159: 1022-1024.

135- Iaccarino V. Trattamento conservatrice del varicocèle: Flebografia selettiva e scleroterapia delle Vene gonadiche. Riv Radiol. 1977, 17: 107-17.

136- Lima S, Castro M, Costa D. Une nouvelle méthode pour le traitement de la varicocèle. Andrologia.1978, 10: 103-6.

137- Rivilla F, Casillas J, Gallego J, Lezana AH. Percutaneous venography and embolization of the internal spermatic vein by spring coil for treatment of the left varicocele in children. JPS. 1995, 30 (4): 523-7.

138- Belgrano E, Trombetta C, Liguori G. Sclero embolization techniques in the treatment of varicocele. Ann Urol. 1999, 33: 203- 209.

139- Morag B, Rubinsten Z, Goldwasser B et al. Percutaneous venography and occlusion in the management of spermatic varicoceles. AJR. 1984, 143: 635-640.

140- Whiter I, Kaufman S, Kadir S, Smyth J, Walshp C. Occlusion of varicoceles with détachable bailoons. Radiology. 1981,139 : 327.

141- Greinerl M, Tassart M, Bigot J, Traitement endovasculaire des varicoceles testiculaires,Thérapeutiques endovasculaires des pathologies veineuses, 2013. p 213- 233.

142- Chalmers N, Hufton A, Jackson R, Conway B. Radiation risk estimation in varicocele embolization. Br J Radiol. 2000, 73: 293- 297.

143- Ficarra V, Sarti A, Novara G, Artibani W. Antegrade scrotal sclerotherapy and varicocele. Asian J Androl. 2002 Sep, 4: 213- 219.

144- Tauber T, Weizert P, Pfeifer K, Huber R. Die antegrade sklerosierung der vena spermatica zur therapie der varikozele.Eine randomisierte, kontrollierte, prospective studie verhandlungs ber. Dtsch Ges Urol. 1988, 40: 239-40.

145- Tauber R, Johnsen N. Antegrade scrotal sclerotherapy for the treatment of varicocele: Technique and late results. J Urol, 1994, 15: 386-90.

146- Mottrie A, Matani Y, Baert J, Voges G, Hohenfellner R. Antegrade scrotal sclerotherapy for the treatment of varicocele in childhood and adolescence. Br J Urol, 1995, 76: 21-4.

147- Ficarra V, Porcaro A, Righetti R, Cerruto M, Pilloni S, Cavalleri S, et al. Antegrade scrotal sclerotherapy in the treatment of varicocele: A prospective study. BJU Int, 2002, 89: 264-8.

148- Ficarra V, Sarti A, Novara G, Dalpiaz O, Galfano A, Cavalleri S, et al. Modified antegrade scrotal sclerotherapy in adolescent patients with varicocele. J Pediatr Surg, 2004, 39: 1034-6.

149- Zaupa P, Mayr J, Höllwarth M. Antegrade scrotal sclerotherapy for treating primary varicocele in children. BJU Int, 2006, 97: 809-12.

150- Galfano A, Novara G, Iafrate M, De Marco V, Cosentino M, D'Elia C, et al. Improvement of seminal parameters and pregnancy rates after antegrade sclerotherapy of internal spermatic veins. Fertil Steril. 2009, 91: 1085-9.

151- Colpi GM, Carmignani L, Nerva F, Piediferro G, Castiglioni F, Grugnetti C, et al. Surgical treatment of varicocele by a subinguinal approach combined with antegrade intraoperative sclerotherapy of venous vessels. BJU Int. 2006, 97: 142-5.

152- Moon K, Cho S, Kim K, Park S. Recurrent Varicoceles: Causes and Treatment Using Angiography and Magnification Assisted Subinguinal Varicocelectomy. Yonsei Med J. 2012 jul, 53(4): 723-728.

153- Sze D, Kao J, Frisoli JK, McCallum S, Kennedy W, Razavi M. Persistent and Recurrent Postsurgical Varicoceles: Venographic Anatomy and Treatment with N-butyl Cyanoacrylate Embolization. J Vasc Interv Radiol. 2008 Apr, 19(4): 539-45.

154- Jargiello T, Drelich-Zbroja A, Falkowski A, Sojka M, Pyra K, Szczerbo-Trojanowska M. Endovascular transcatheter embolization of reccurent postsurgical varicocele: anatomic reasons for surgicalfailure. Acta Radiol. 2015 Jan, 56(1): 63- 9.

155- Murray R, Mitchel S, Kadir S et al. comparaison of recurrent spermatic vein involvement in the clinical varicocele. Urology. 1992, 39: 573- 575.

156- Borruto F, Impellizzeri P, Antonuccio P, Finocchiaro A, Scalfari G, Arena F, et al. Laparoscopic vs varicocélectomie ouverte chez les enfants et les adolescents, Revue de la littérature récente et méta-analyse. J Pediatr Surg. 2010, 45: 2464-9.

157- Ding H, Tian J, Du W, Zhang L, Wang H, Wang Z. Open non-microsurgical, laparoscopic or open microsurgical varicocelectomy for male infertility: a meta-analysis of randomized controlled trials. BJU Int. 2012, 110: 1536-1542.

158- Pintus C, Matas R, Manzoni C, Nanni L, Perrelli L. Varicocele in pediatric patients: Comparative assessment of different therapeutic approaches. Urology. 2001, 57: 154-7.

159- Iaccarino V, Venetucci P. Interventional Radiology of male varicocele; current statuts. Cardiovasc intervant radio. 2012, 35: 1263-80.

160- Abdulmaaboud MR, Shokeir AA, Farage Y, Abd El-Rahman A, El-Rakhawy MM, Mutabagani H. Treatement of varicocele: a comparative study of conventional surgery, percutaneous retrograde sclerotherapy and laparoscopy. Urology. 1998 Aug, 52(2): 294-300.

161- May M, Johannsen M, Beutner S, Helke C, Braun KP, Lein M, et al. Laparoscopic surgery versus antegrade scrotal sclerotherapy: Retrospective comparison of two different approaches for varicocele treatment. Eur Urol, 2006, 49: 384-7.

162- Beutner S, May M, Hoschke B, Helke C, Lein M, Roigas J, et al. Treatment of varicocele with reference to age: A retrospective comparison of three minimally invasive procedures. Surg Endosc, 2007, 21: 61-5.

163- Sautter T, Sulser T, Suter S, Gretener H, Hauri D. Treatment of varicocele: A prospective randomized comparison of laparoscopy versus antegrade sclerotherapy. Eur Urol. 2002, 4: 398-400.

164- Zucchi A, Mearini L, Mearini E, Costantini E, Bini V, Porena M. Treatment of varicocele: Randomized prospective study on open surgery versus Tauber antegrade sclerotherapy. J Androl. 2005, 26: 328-32.

165- Cayan S, Shavakhabov S, Kadioglu A. traitement de la varicocèle palpable chez les hommes infertiles: une méta-analyse pour définir la meilleure technique. J Androl. 2009, 30: 33- 40.

166- Lenox et al. surgical varicocelectomy. J Urol. 1998, 6: 227-230.

167- Sauller T, Sulsert S, Getener H. Treatment of varicocele, a prospective raridomized comparison of laparoscopy versus Antegradesclerother. Eur urol. 2002, 41: 398- 400.

168- Bechara C, Weakley SM, Kougias P, Athamneh H, Duffy P, Khera M, Kobayashi K, Lin PH. Percutaneous treatment of varicocele with microcoil embolization: comparison of treatment outcome withlaparoscopic varicocelectomy. Vascular. 2009, 3: 129-36.

169- Sun H, Liu Y, Yan M, Li Z and Gui X.Comparing three different surgical techniques used in adult bilateral varicocele.Asian Journal of Endoscopic Surgery.2012,5(1): 12-6.

170- Bebars G and al. Laparoscopic versus Open High Ligation of the Testicular Veins for the Treatment of Varicocele. JSLS. 2000, 4: 209- 213.

171- Bach D, Bahren W, Gall H, Aitwein JE. Late results after sclerotherapy of v aricocele. Eur Urol.1988, 14: l 15-119.

172- Dewire DM, Thomas AJ Jr, Falk RM, Geisinger MA, Lammert GK. Clinical Outcome and Cost Comparison of Percutaneous Embolization and Surgical Ligation of Varicocele. J Androl. 1994, 15: 38-42.

173- Ficarra V, Zanon G, D Amico A, Mofferdin A, Tallarigo C, Malossini G. Percutaneous, laparoscopic, and surgical treatment of idiopathic varicocele: analysis of costs. Arch Ital Urol Androl. 1998, 70 (2): 57-64.

174- Kovac J, Fantus J, Lipshultz L, Fischer M, Klinghoffer Z. Cost-effectiveness analysis reveals microsurgical varicocele repair is superior to percutaneous embolization in the treatement of male infertility. Can Urol Assoc J. 2014, 8: 619-25.

175- Atassi O, Kass EJ, Steinert B. Testicular growth after successful varicocele correction in adolescents: comparison of artery sparing techniques with the Palomo procedure. J Urol. 1995, 153: 482-483.

176- Culha M , Mutlu N, Acar O, Baykal M. Comparison of testicular volumes before and after varicocelectomy. Urol Int. 1998, 60: 220-223.

177- Hadziselimovic F, Herzog B, Jenny P. The chance for fertility in adolescent boys after corrective surgery for varicocele. J Urol.1995, 154: 731-733.

178- Laven J, Haans L, Mali W, teVelde E, Wensing J, Eimers M.. Effects of varicocele treatment in adolescents: a randomized study. Fertil Steril. 1992, 58: 756-762.

179- Lemack G, Uzzo R, Schlegel P, Goldstein M. Microsurgical repair of the adolescent varicocele. J. Urol. 1998, 160: 179-181.

180- Piotr B, Zbigniew K, Jacek H, Mieczysław F, Grzegorz P, Marcin Ż, B, Piotr T and Andrzej P. Testicular volume and fertility potential in men operated due to varicocele and testicular hypotrophy in adolescence. J Urol. 2013, 66(1): 56-59.

181- Zucchi A, Mearini L, Mearini E, et al: Varicocele and fertility: relationship between testicular volume and seminal parameters before and after treatment. J Androl, 2006. 27: 548 -551.

182- Papanikolaou F, Chow V, Jarvi K, Fong B, Ho M, Zini A. Effect of adult microsurgical varicocelectomy on testicular volume. Urology. 2000 Jul, 56(1): 136-9.

183- Sakamoto H, Saito K, Ogawa Y, and Yoshida H, Effects of Varicocele Repair in Adults on Ultrasonographically Determined Testicular Volume and on Semen Profile. Urology 2008, 71: 485- 489.

184- Sathya Srini V, Belur Veerachari S. Does varicocelectomy improve gonadal function in men with hypogonadism and infertility? Analysis of a prospective study. Int J Endocrinol. 2011: 916380.

185- Deshpande A, Cohen R, Tsang I, Ambler G, Fleming S. La validité de la croissance de rattrapage des testicules et des niveaux sériques de FSH dans l'évaluation postopératoire à long terme de la correction varicocèle laparoscopique chez les adolescents. Urol Ann, 2011, 3: 29-32.

186- Velasquez M, Tanrikut C, Surgical management of male infertility: an update. Transl Androl Urol. 2014, 3(1): 64-76.

187- Cocuzza M, Cocuzza A, Bragais, and Agarwal A.The role of varicocele repair in the new era of assisted reproductive technology. Clinics. 2008, 63: 395- 404.

188- Nilsson S, Edvinsson A, Nilsson B. Improvement of semen and pregnancy rate after ligation and division of the internal spermatic vein: fact or fiction? Br J Urol. 1979, 51(6): 591-6.

189- Breznik R, Vlaisavljević V, Borko E. Treatment of varicocele and male fertility. Arch Androl.1993, 30(3): 157-60.

190- Krause W, Müller HH, Schäfer H, Weidner W. Does treatment of varicocele improve male fertility? results of the 'Deutsche Varikozelenstudie', a multicentre study of 14 collaborating centres. Andrologia, 2002, 34 (3): 164-71.

191- Yamamoto M, Hibi H, Hirata Y, et al. Effect of varicocelectomy on sperm parameters and pregnancy rate in patients with subclinical varicocele: a randomized prospective controlled study. J Urol. 1996, 155: 1636-1638.

192- Jarow J, Sharlip I, Belker A, et al. Male Infertility Best Practice Policy Committee of the American Urological Association Inc. J Urol, 2002, 167: 2138-2144.

193- Dohle G, Colpi G, Hargreave T, et al. EAU Guidelines on Male Infertility. Eur Urol. 2005, 48: 703-11.

194- Madgar I, Weissenberg R, Lunenfeld B, Karasik A, Goldwasser B. Controlled trial of high spermatic vein ligation for varicocele in infertile men. Fertil Steril. 1995, 63(1): 120-4.

195- Ghanem M, Safan M, Ghanem A and Dohle G, The role of varicocele sclerotherapy in men with severe oligo-astheno-teratozoospermia. Asian J Androl, 2011, 13(6): 867-871.

196- Prasivoravong J, Marcelli F, Lemaître L, Pigny P, Ramdane N, Peers M, Mitchell V, Rigot J. Les effets bénéfiques de l'embolisation de varicocèle sur les paramètres du sperme. Clin Androl Basic. 2014, 24: 9.

197- Colpi G, Carmignani L, Nerva F, Piediferro G, Castiglioni F, Grugnetti C et al. Le traitement chirurgical de la varicocèle par une approche subinguinal combinée avec la sclérothérapie peropératoire antérograde des vaisseaux veineux. BJU Int, 2006, 97: 142-5.

198- Dubin L, Amelar R. Varicocèle taille et les résultats de varicocélectomie chez les hommes infertiles sélectionnés avec varicocèle. fertilité et la stérilité, 1970, 21: 606-9.

199- Pryor J, Kent-First M, Muallem A, Van Bergen A, Nolten W, Meisner L et al. Microdeletions in the Y chromosome of infertile men. The New England journal of medicine, 1997, 36: 534-9.

200- Fisch H, Hyun G. varicocèle réparation pour faible taux de testostérone. Curr Opin Urol. 2012, 22: 495-498.

201- Pierik F, Abdesselam S, Vreeburg J, Dohle G, De Jong F, Weber R. Augmentation inhibine sérique niveaux B après traitement varicocèle. Clin Endocrinol (Oxf). 2001, 54: 775-780.

202- Ozden C, Özdal OL, Bulut S, Guzel O, Koyuncu H, Memis A. Effet de varicocélectomie sur les niveaux d'inhibine B sérique chez les patients infertiles avec varicocèle. Scand J Urol Nephrol, 2008, 42: 441-443.

203- Schlesinger M, Wilets SI, Nagler HM. Le résultat du traitement après varicocélectomie: une analyse critique. Urol Clin North Am. 1994, 21 (3): 517-29.

204- Matkov T, Zenni M, Sandlow J, Levine L. Analyse préopératoire du sperme comme un prédicteur de l'amélioration séminale suivant une varicocélectomie. Fertil Steril, 2001, 75 (1): 63-8.

205- Kamal K, Jarvi K, Zini A. Microsurgical varicocélectomie dans l'ère de la technologie de reproduction assistée. influence de la qualité de la sperme initiale sur les taux de grossesse. Fertil Steril, 2001, 75 (5): 1013-6.

206- Fujisawa M, Dobashi M, Yamasaki T, H Okada, Arakawa S, Kamidono S. Stratégie thérapeutique après varicocélectomie microchirurgie à l'ère de la technologie de reproduction assistée moderne. Urol Res, 2002, 30 (3): 195-8.

207- Boman J, Libman J, Zini A. Microsurgical varicocelectomy for isolated asthenospermia. J Urol. 2008, 180 (5): 2129-32

208- Schatte C, Hirshberg S, Fallick M, Lipschultz L, Kim E. Varicocélectomie améliore la morphologie des spermatozoïdes et la motilité stricte. J Urol, 1998, 160 (4): 1338-1340.

209- Schlesinger M, Wilets S, Nagler H. Le résultat du traitement après varicocélectomie. Une analyse critique. Urol Clin North Am. 1994, 21(3): 517-29.

210- Vazquez-Levin M, Friedmann P, Goldberg SI, Medley N, Nagler H. Réponse de l'analyse de routine du sperme et une évaluation critique de la morphologie

des spermatozoïdes par la classification Kruger à varicocélectomie thérapeutique. J Urol. 1997, 158 (5): 1804-7.

211- Nabi G, Asterlings S, Greene D, Marsh R. Embolisation percutanée de la varicocèle: résultats et la corrélation d'amélioration de sperme à la grossesse. urologie. 2004, 63 : 359-363.

212- Gazzera C, Rampado O, Savio L, Di Bisceglie C, Manieri C, Gandini G. le traitement Gandini G. radiologique de la varicocèle mâle, aspects technique, clinique, séminale et dosimétriques. Radiol Med (Torino) 2006, 111: 449-458.

213- Cakiroglu B, Sinanoglu O, Gozukucuk R. The Effect of Varicocelectomy on Sperm Parameters in Subfertile Men with Clinical Varicoceles who have asthenozoospermia or teratozoospermia with normal sperm density. ISRN Urol. 2013, 698351.

214- Schlegel P, Goldstein M. Alternate indications for varicocele repair: nonobstructive azoospermia, pain, androgen deficiency and progressive testicular. Fertil Steril. 2011, 96: 1288-93.

215- Evers J, Collins J, Vandekerckhove P. Surgery or embolisation for varicocele in subfertile men. Cochrane Database Syst Rev 2001, (1): CD000479.

216- Evers J, Collins J. Surgery or embolisation for varicocele in subfertile men. Cochrane Database Syst Rev. 2004, (3): CD000479.

217- Evers J, Collins J, Clarke J. Surgery or embolisation for varicocele in subfertile men. Cochrane Database Syst Rev. 2008, 16 (3): CD000479.

218- Evers J, Collins J, Clarke J. Surgery or embolisation for varicocele in subfertile men. Cochrane Database Syst Rev. 2009, (1): CD000479.

219- Kroese A, de Lange N, Collins J, Evers J. Surgery or embolisation for varicocele in subfertile men. Cochrane Database Syst Rev. 2012, 10: CD000479.

220- Yavetz H, Levy R, Papo J, Yogev L, G Paz, Jaffa AJ, Homonnai ZT. Efficacité de l'embolisation de varicocèle contre la ligature de la veine spermatique interne gauche pour l'amélioration de la qualité du sperme. Int J Androl. 1992, 15 (4): 338-44.

221- Sayfan J, Soffer Y, Orda R. varicocele treatment: prospective randomized study of three methods. J Urol, 1992, 148 (5): 1447-9.

222- Baazeem A, E Belzile, Ciampi A, Dohle G, K Jarvi, Salonia A, et al. Varicocele and male factor infertility treatment: a new meta-analysis and review of the role of varicocele repair. Eur Urol, 2011, 60: 796-808.

223- Barbalias G, Liatsikos E, Nikiforidis G, Siablis D. Treatment of varicocele for male infertility: a comparative study evaluating currently used approaches. Int J Urol. 2005, 12(10): 892-8.

224- Jallouli H, Hadj Slimen M, Sahnoun A, Kechou S, Ben Amar S, Bahloul A. varicocele improves fertility and facilitates medically assisted procreation. Prog Urol. 2008, 18: 543-549.